RECOMENDACIONES PARA EL USO DE TÉCNICAS DE IMAGEN EN EL DIAGNÓSTICO

Sistemas Musculoesquelético y Nervioso

JUNTA DE ANDALUCIA

Servicio Andaluz de Salud
CONSEJERÍA DE SALUD

RECOMENDACIONES PARA EL USO DE TÉCNICAS DE IMAGEN EN EL DIAGNÓSTICO

SISTEMAS MUSCULOESQUELÉTICO Y NERVIOSO

Asociación de Radiólogos del Sur
Sociedad Andaluza de Neurología
Sociedad Andaluza de Traumatología y O.

JUNTA DE ANDALUCIA

Servicio Andaluz de Salud
CONSEJERÍA DE SALUD

AUTORES

Dr. ANTONIO BLANCO YUN	H.U. V. MACARENA
Dr. HERIBERTO BUSQUIER HERNÁNDEZ	H.U. V. DE LAS NIEVES
Dr. MIGUEL CANIS LÓPEZ	H. U. REINA SOFÍA
Dr. ANTONIO LÓPEZ JIMENEZ	H. INFANTA ELENA
Dr. CELEDONIO MÁRQUEZ INFANTE	H.U. VALME
Dr. JOSÉ MORALES PÉREZ	H.U. V. ROCÍO
Dr. RAFAEL RODRÍGUEZ ROMERO	H.U. V. ROCÍIO
Dr. JOSÉ LUIS RUIZ ARRANZ	H. ALTO GUADALQUIVIR
Dr. FERNANDO RUIZ SANTIAGO	H.U. V. DE LAS NIEVES
Dr. JUAN CARLOS SÁNCHEZ ÁLVAREZ	H. V. de LAS NIEVES
Drª. MERCEDES TORRES TABANERA	H. ANTEQUERA

COORDINACIÓN TÉCNICA

SERVICIO DE PROTOCOLOS ASISTENCIALES
SUBDIRECCIÓN DE PROGRAMAS Y DESARROLLO
DIRECCIÓN GENERAL DE ASISTENCIA SANITARIA

Fernando Llanes Ruiz
Mª Paz Valpuesta Bermúdez
Mª Aránzazu Irastorza Aldasoro
Javier García Rotllán

Secretaria: Ana Tena Murillo

EDITA: © 2004 Servicio Andaluz de Salud. Consejería de Salud.
Junta de Andalucía
Avda. de la Constitución, 18. 41071 SEVILLA
Tfno.: 955-0118000.- FAX.: 955-018025
WEB: www.sas.junta-andalucia.es

MAQUETACIÓN E IMPRESIÓN: Tecnographic, S.L.

DEPOSITO LEGAL: SE-214/2004

Índice

SISTEMA MUSCULOESQUELÉTICO

Patología de la Cadera 7

Patología del Codo 13

Hombro Doloroso 17

Patología de la Muñeca y Mano 23

Rodilla Dolorosa 27

Dolor del Tobillo y Pie 35

Tumores del Sistema Músculo-Esquelético 41

Columna Cervical en el Paciente Politraumatizado 45

Cervicalgia 49

Dolor Lumbar y Ciática 53

SISTEMA NEUROLÓGICO

Déficit Neurológico de Origen Medular y Radicular 63

Accidente cerebrovascular Agudo / Ictus 67

Cefaleas 79

Crisis Epilépticas y Epilepsia 83

Déficit Neurológico Progresivo 89

Demencias 93

Traumatismo Craneoencefálico 97

Anexo. Abreviaturas 101

Patología de la cadera

Los trastornos de la articulación de la cadera son frecuentes en la practica clínica habitual, y dada la importancia funcional de esta articulación, estos problemas suelen conllevar un detrimento funcional muy importante para los pacientes.

La interpretación de los síntomas y signos clínicos procedentes de la cadera es compleja, ya que tanto la patología intrínseca (de la propia cadera) o extrínseca (patología a distancia), pueden manifestarse de forma similar. La patología sacroiliaca, lumbar, o de la rodilla entre otras muchas, pueden originar dolor irradiado al área de la cadera. En cualquier caso, una adecuada anamnesis y exploración clínica, constituyen como casi siempre los procedimientos diagnósticos orientativos más relevantes y el punto de partida decisivo para la adecuada elección de las exploraciones complementarias que nos llevaran al diagnóstico.

INDICACIÓN DE ESTUDIOS DE IMAGEN ❑

Cuando la exploración clínica es sugerente de patología propia de la cadera, el estudio por imagen debe de comenzar con la Radiografía Anteroposterior y Axial de la cadera afecta. La proyección AP puede incluir ambas caderas, ya que la comparación resulta útil en múltiples situaciones clínicas (1).

La exploración física junto con la imagen radiológica pueden aportar un diagnóstico de certeza en las siguientes patologías óseas, articulares o de partes blandas: artrosis, necrosis avanzada de la cabeza femoral, condrocalcinosis, patología inflamatoria reumática, cadera en resorte, condromatosis sinovial calcificada, bursitis o tendinitis (2-4).

En otras ocasiones la exploración física y el estudio radiológico simple no aportan una orientación específica que permita iniciar el tratamiento y debe de recurrirse a otras técnicas diagnósticas.Se considera la RM como la técnica fundamental e inicial de estudio en los siguientes casos, salvo en algunos apartados que también se describen a continuación:

■ A. Patología ósea

1. Infarto óseo o necrosis avascular en fases precoces. La gammagrafía también puede ser útil, pero la RM se considera más exacta y sus hallazgos más específicos, lo que permite distinguirlos de otras causas de dolor de cadera (5).

2. Osteoporosis transitoria, distrofia simpática refleja y edemas óseos de origen traumático o de causa indefinida (6).

3. Tumores en los que se necesite la realización de un estadiaje local o como control evolutivo tras el tratamiento (7).

B. Patología articular y sinovial.

1. En las monoartritis. Permite un diagnóstico altamente específico en el caso de la sinovitis villonodular, mientras que en las secundarias a otras causas (reumática, metabólica, endocrina, microcristales, condromatosis no calcificada) aporta una valiosa información anatómica sobre el estado de la sinovial y de las superficies articulares (8).

Dentro de las monoartritis, consideramos que ante la sospecha de causa séptica la primera exploración debe ser la ecografía por su rapidez. Si detecta líquido se procederá a la artrocentesis y estudio microbiológico. En caso de ser negativa la RM puede ser muy útil en la detección de edema óseo y derrame en casos precoces (9).

Si la monoartritis es de origen postraumático la TC puede ser muy útil en la búsqueda de fragmentos osteocondrales y de la congruencia o deformidad de los extremos óseos de la fractura (10).

C. Patología musculotendinosa.

1. La ecografía puede utilizarse como técnica de screening en la patología musculotendinosa y de las bursas peritendinosas. La RM puede aclarar los casos dudosos por su mayor sensibilidad y especificidad en este tipo de patología (11).

2. En la patología tumoral de partes blandas también se considera la técnica de elección por aportar el mayor contraste entre los diferentes tejidos (12).

La tomografía computarizada puede ser útil en las siguientes condiciones:

1. Patología traumática sin diagnóstico claro en radiología convencional.

2. Sospecha de osteoma osteoide. Aunque la lesión puede verse en RM, la TC aporta una imagen más específica. Clínicamente puede cursar como una monoartritis con derrame persistente sin una causa evidente (13).

3. Para definir el tipo de calcificación de la matriz tumoral o el estudio de otras lesiones calcificadas como la condromatosis sinovial.

La ecografía es una técnica útil como screening en lesiones de partes blandas, tanto traumáticas, como inflamatorias o neoplásicas (14).

CADERA PROTÉSICA ❑

La radiología simple es la principal forma de control. Puede proporcionar imágenes específicas de despegamiento o infección.

Cuando existe duda clínica o radiológica la gammagrafía con leucocitos marcados nos informará sobre la posibilidad de infección que se puede confirmar con la punción aspiración. Un estudio artrográfico en la misma sesión puede aportar información sobre la extensión de las lesiones. Si existe fístula cutánea, esta información también se puede obtener a través de la fistulografía. (15, 16).

BIBLIOGRAFÍA ❑

1. Scutellari PN, Orzincolo C. Rheumatoid arthritis: sequences. Eur J Radiol 1998 May;27 Suppl 1:S31-8.
2. Bellabarba C, Sheinkop MB, Kuo KN. Idiopathic hip instability. Clin Orthop 1998; 355: 261-271.
3. Resnick D. Patterns of migration of the femoral head in osteoarhritis of the hip. Roentgenographic-pathologic correlation and comparison with rheumatoid arthritis. AJR 1975; 124:62.
4. Kawashima A, Murayama S, Ohuchida T, et al. Para-acetabular periarthritis calcarea: its radiographic manifestation. Skeletal Radiol 1988; 17: 476-482.
5. Kim KY, Lee SH, Moon DH, et al. The diagnostic value of triple head single photon emission computed tomography (3H-Spect) in avascular necrosis of the femoral head. Int Orthop 1993; 17: 132-138.
6. Maah N, Laredo JD.Hip anatomy and imageryRev Prat. 2002 Mar 15;52(6):597-604.
7. Van der Woude HJ, Bloem JL, Pope TL. Magnetic resonance imaging of the musculoskeletal system. Clin Orthop 1998; 347: 272-286.
8. Cellerini M, Grasso A, Fidecicchi F, et al. Diagnostic imaging of idiopathic synovial osteochondromatosis. Radiol Med (Torino). 1995 Jun;89(6):761-765.
9. Konermann W, Gruber G. Diseases of the hip joint in childhood and adolescence. Ultrasonic differential diagnoses. Orthopade. 2002 Mar;31(3):288-92.
10. Borreli J, Goldfarb C, Catalano L, et al. Assessment of articular fragment displacement in acetabular fractures: a comparison of computerized tomography and plain radiographs.J Orthop Trauma. 2002 Aug;16(7):449-56.
11. Bird PA, Oakley SP, Shnier R, Kirkham BW. Prospective evaluation of magnetic resonance imaging and physical examination findings in patients with greater trochanteric pain. Arthritis Rheum 2001;44(9):2138-45.

12. Kransdorf MJ. Imaging of soft tissue tumors. WB Saunders Company, Philadelphia 1997.

13. Assoun J, Richardi G, Railhac JJ, et al. Osteoid osteoma: MR imaging versus CT. Radiology 1994; 191(1): 217-223.

14. Bierma-Zeinstra SM, Bohnen AM, Verhaar JA, et al. Sonography for hip joint effusion in adults with hip pain. Ann Rheum Dis 2000; 59(3):178-82.

15. Lameris JS. Seifert JD, Seifert J, Goymann V, Stuckmann B, et al. Value of digital subtraction arthrography and radionuclide arthrography in determination of indications and planning of revision surgery in total hip replacement. Rofo Fortschr Geb Rontgenstr Neuen Bildgeb Verfahr 2001; 173(3):181-186.

16. Schauwecker D. The scintigraphic diagnosis of osteomyelitis. AJR 1992; 158: 9-18.

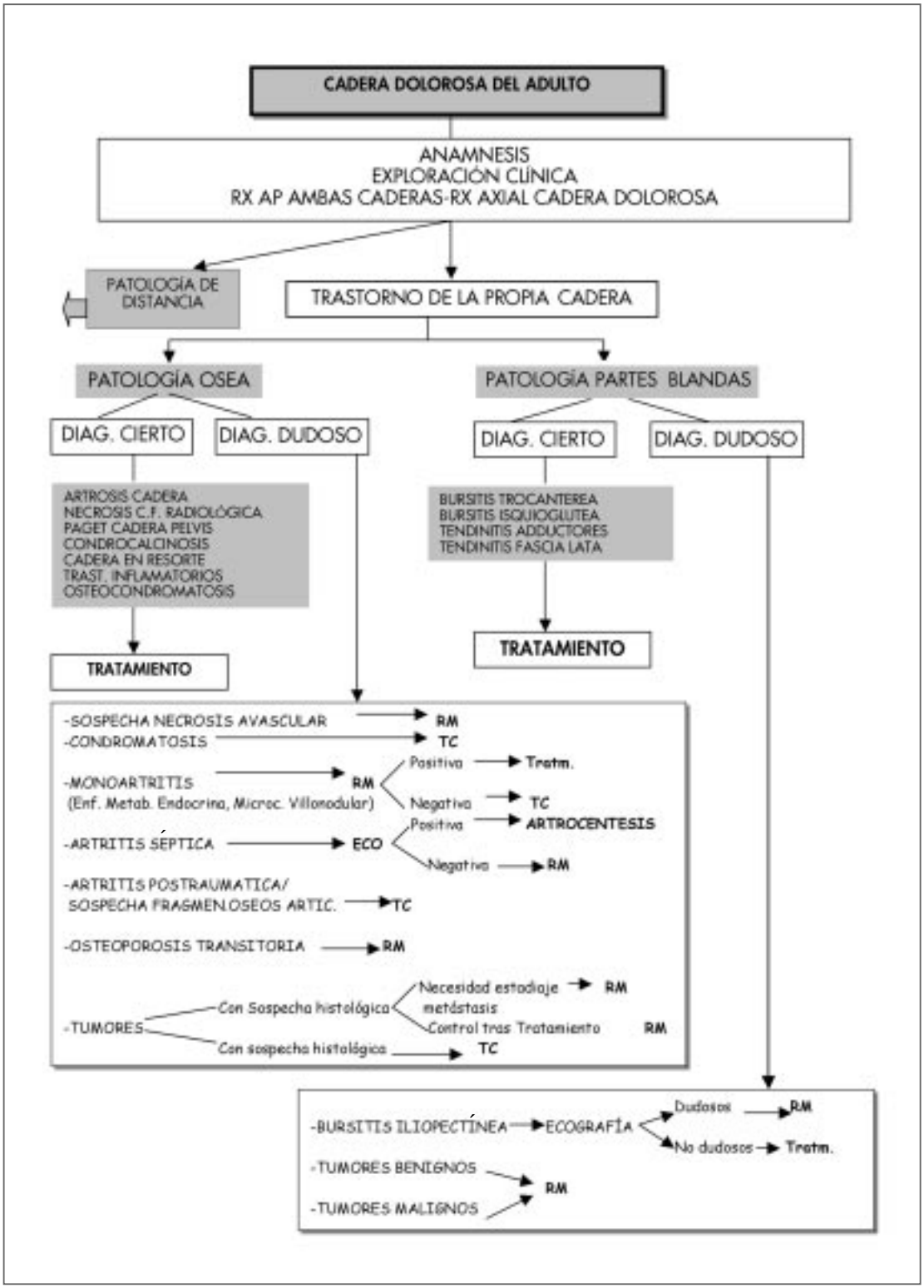
CADERA DOLOROSA DEL ADULTO
ANAMNESIS
EXPLORACIÓN CLÍNICA
RX AP AMBAS CADERAS-RX AXIAL CADERA DOLOROSA
PATOLOGÍA DE DISTANCIA
TRASTORNO DE LA PROPIA CADERA
PATOLOGÍA OSEA
PATOLOGÍA PARTES BLANDAS
DIAG. CIERTO
DIAG. DUDOSO
DIAG. CIERTO
DIAG. DUDOSO
ARTROSIS CADERA
NECROSIS C.F. RADIOLÓGICA
PAGET CADERA PELVIS
CONDROCALCINOSIS
CADERA EN RESORTE
TRAST. INFLAMATORIOS
OSTEOCONDROMATOSIS
BURSITIS TROCANTEREA
BURSITIS ISQUIOGLUTEA
TENDINITIS ADDUCTORES
TENDINITIS FASCIA LATA
TRATAMIENTO
TRATAMIENTO
-SOSPECHA NECROSIS AVASCULAR → RM
-CONDROMATOSIS → TC
-MONOARTRITIS (Enf. Metab. Endocrina, Microc. Villonodular) → RM
Positiva → Tratm.
Negativa → TC
-ARTRITIS SÉPTICA → ECO
Positiva → ARTROCENTESIS
Negativa → RM
-ARTRITIS POSTRAUMATICA/ SOSPECHA FRAGMEN.OSEOS ARTIC. → TC
-OSTEOPOROSIS TRANSITORIA → RM
-TUMORES
Con Sospecha histológica
Necesidad estadiaje metástasis → RM
Control tras Tratamiento RM
Con sospecha histológica → TC
-BURSITIS ILIOPECTÍNEA → ECOGRAFÍA
Dudosos → RM
No dudosos → Tratm.
-TUMORES BENIGNOS → RM
-TUMORES MALIGNOS → RM

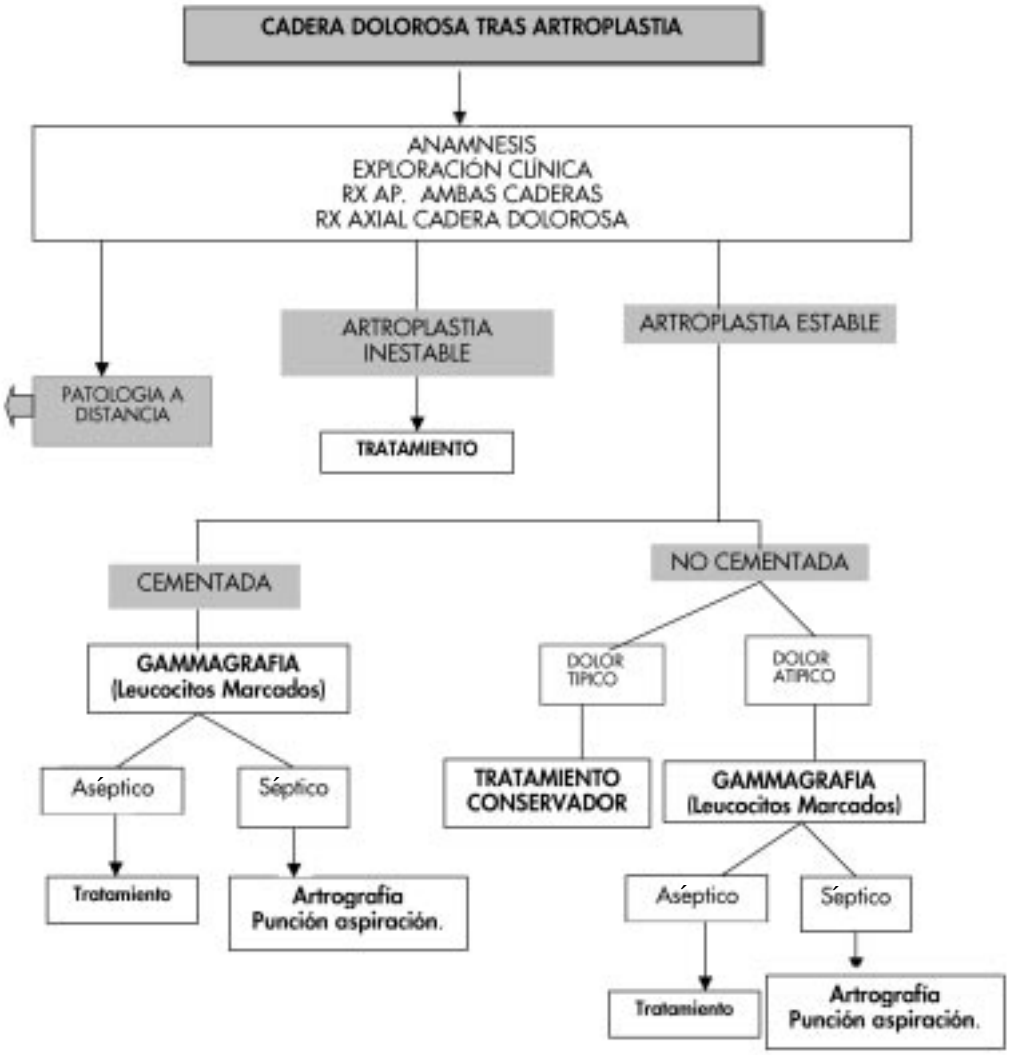
CADERA DOLOROSA TRAS ARTROPLASTIA
ANAMNESIS
EXPLORACIÓN CLÍNICA
RX AP. AMBAS CADERAS
RX AXIAL CADERA DOLOROSA
PATOLOGIA A DISTANCIA
ARTROPLASTIA INESTABLE
TRATAMIENTO
ARTROPLASTIA ESTABLE
CEMENTADA
NO CEMENTADA
GAMMAGRAFIA (Leucocitos Marcados)
Aséptico
Séptico
Tratamiento
Artrografia Punción aspiración.
DOLOR TIPICO
DOLOR ATIPICO
TRATAMIENTO CONSERVADOR
GAMMAGRAFIA (Leucocitos Marcados)
Aséptico
Séptico
Tratamiento
Artrografia Punción aspiración.

Patología del codo

La gran mayoría de las consultas que, originadas al nivel de la articulación del codo, llegan al especialista en traumatología y cirugía ortopédica pueden ser encuadradas dentro del síndrome de codo doloroso. Otros motivos de consulta con menor incidencia podrían ser: la rigidez de codo, los bultomas periarticulares, deformidades, o dolores referidos al codo desde otras regiones anatómicas.

En la mayoría de los casos se puede llegar al diagnóstico de un codo doloroso mediante una adecuada anamnesis, exploración clínica y radiología simple. Pero en algunos casos otras exploraciones complementarias como la ecografía o la RM pueden ser necesarias para objetivar lesiones que se sospechan clínicamente y para cuantificarlas (1) .

La RM puede demostrar roturas tendinosas completas o parciales, delimitar la degeneración de un tendón y su extensión, o de las lesiones de los ligamentos colaterales (2).

La RM es cada día más empleada en la evaluación de las compresiones nerviosas en los síndromes de los desfiladeros, para documentar los cambios en la señal y en la morfología de dichos nervios (3)

La ecografía puede mostrar alteraciones de la ecogenicidad tendinosa en las zonas degeneradas, diagnosticar con gran fiabilidad los gangliones periarticulares y valorar adecuadamente la patología de la inserción del triceps, el biceps, extensores, etc. Puede sustituir a la RM en muchas patologías de partes blandas, con la ventaja del coste, de su mayor accesibilidad y de la posibilidad de realizar estudios dinámicos, lo que puede ser muy importante en lesiones ligamentosas agudas e inestabilidades crónicas (4). Puede detectar la existencia de derrame articular, cuyo estudio, en ausencia de diagnóstico específico, se puede completar con RM o TC.

El análisis de las fracturas de esta región sigue los mismos principios que en el resto de las fracturas articulares de grandes articulaciones. La radiología simple puede ser suficiente para el diagnóstico y manejo de la mayoría de los casos. La TC con reconstrucciones en diferentes planos permite completar el estudio anatómico de la radiología convencional en aquellos casos en los que se necesite para una mejor planificación quirúrgica. El eco-doppler y la Angioresonancia magnética permiten una correcta evaluación de las lesiones vasculares acompañantes a un traumatismo.

El uso de la artroscopia como técnica diagnóstica y de tratamiento de un número variado y amplio de patologías del codo va adquiriendo cada vez más popularidad (5). No se incluye dentro del algoritmo diagnóstico debido a que no están todavía establecidas las indicaciones definitivas de esta técnica.

BIBLIOGRAFIA ❑

1. Singh D., Bednar J.: When can lateral epicondylitis be termed a " workplace disorder"?: a guide for diagnosis and treatment. Curr Opin. Orthop., 2001, 12(4):295-299.
2. Potter H:Imaging of posttraumatic and soft tissue dysfunction of the elbow. Clin. Orthop. Rel. Res., 2000, 370:9-18.
3. Britz G, Haymor DW, Kuntz C y col.: Ulnar nerve entrapment at the elbow: correlation of magnetic resonance imaging, clinical, electrodiagnostic, and intraoperative findings. Neurosurgery, 1996.38, 3:458-465.
4. Sasaki J., Takahara M, Ogino T y col.: Ultrasonographic assessment of ulnar collateral ligament and medial elbow laxity in college baseball players. J. Bone Jt. Surg., 2002, 84 (A):525-531.
5. Morrey BF. Codo. "Master en cirugía ortopédica". Editorial Marban Libros S.L.. Madrid 2000.
6. Bowen R E, Otsuka N, Yoon ST: Osteochondral lesions of the capitellum in pediatrics patients:role of magnetic resonance imaging. Journal of Pediatrics Orthopedics, 2001, 21(3):298-301.
7. Kaminemi S., O´Driscoll SW, Morrey BF: Synovial osteochondromatosis of the elbow, 2002, 84 (B):961-966.

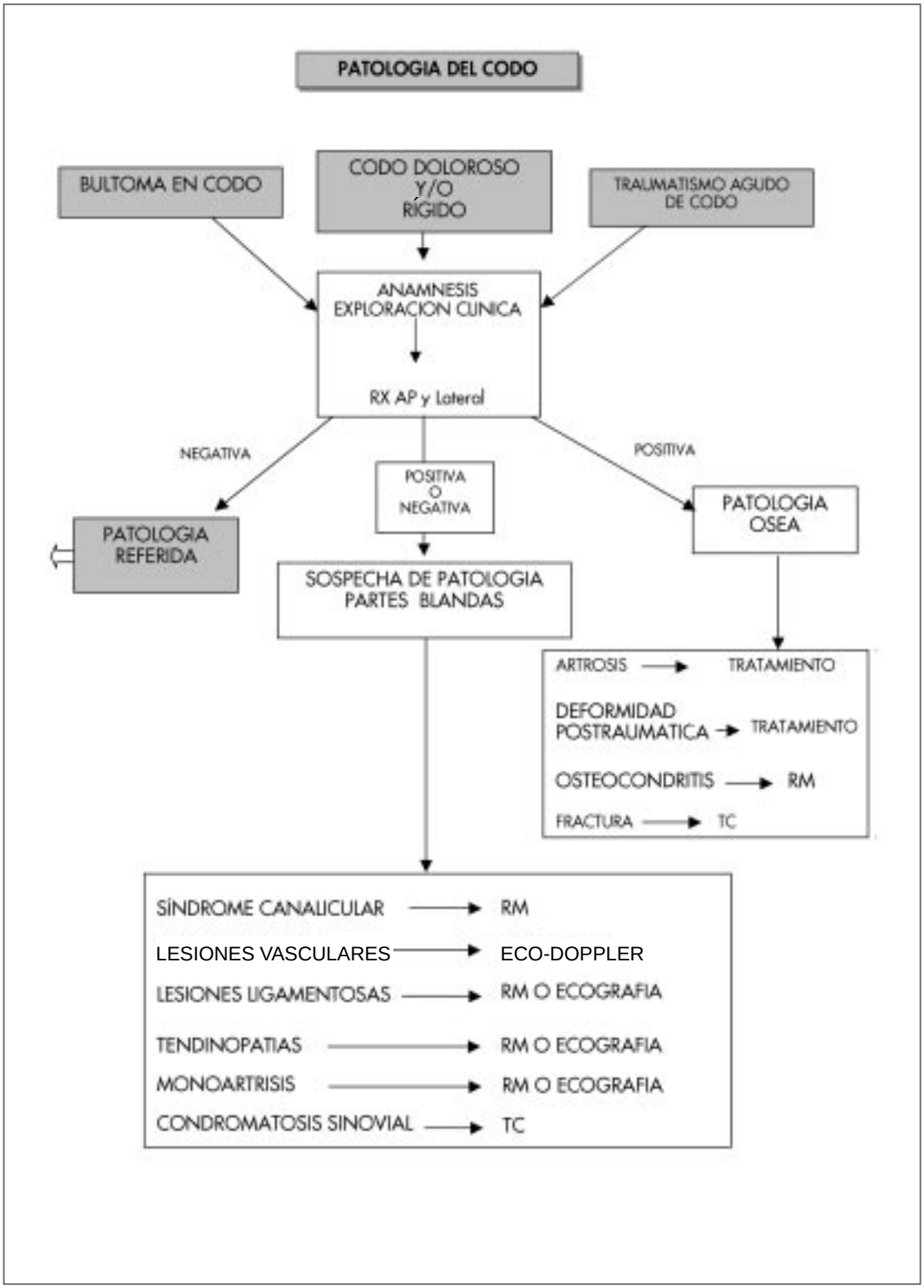
PATOLOGIA DEL CODO
BULTOMA EN CODO
CODO DOLOROSO Y/O RÍGIDO
TRAUMATISMO AGUDO DE CODO
ANAMNESIS EXPLORACION CLINICA
RX AP y Lateral
NEGATIVA
POSITIVA O NEGATIVA
POSITIVA
PATOLOGIA REFERIDA
PATOLOGIA OSEA
SOSPECHA DE PATOLOGIA PARTES BLANDAS
ARTROSIS → TRATAMIENTO
DEFORMIDAD POSTRAUMATICA → TRATAMIENTO
OSTEOCONDRITIS → RM
FRACTURA → TC
SÍNDROME CANALICULAR → RM
LESIONES VASCULARES → ECO-DOPPLER
LESIONES LIGAMENTOSAS → RM O ECOGRAFIA
TENDINOPATIAS → RM O ECOGRAFIA
MONOARTRISIS → RM O ECOGRAFIA
CONDROMATOSIS SINOVIAL → TC

Hombro doloroso

Una gran parte de la población adulta padece dolor de hombro en algún momento de su vida. Las principales causas de dolor son las degenerativas, inflamatorias o traumáticas y, con menor frecuencia, las causas tumorales o las manifestaciones locales de enfermedades sistémicas (1).

Cuando tras la anamnesis se considera necesario el estudio por imagen, la radiología convencional es la primera técnica de elección. Se recomienda que el paciente tenga al menos dos proyecciones, una anteroposterior y otra a elegir, según la indicación clínica, entre las siguientes posibilidades: axial, perfil escapular en "Y", transtorácica (para luxaciones o fracturas), posterior oblicua de Grashey (luxación posterior), la proyección de la salida del manguito y anteroposterior con angulación caudal (estudio del acromion en el síndrome de rozamiento o "impingement") (2, 3).

En la mayoría de los traumatismos el estudio radiológico simple será suficiente. Si quedase alguna duda en cuanto a las lesiones óseas se puede recurrir a la TC. Si la duda es con respecto a las partes blandas la ecografía es especialmente rápida y útil. La RM puede ser necesaria si persisten interrogantes diagnósticos en cuanto a lesiones óseas, cartilaginosas o musculotendinosas (4).

La patología del manguito rotador es la causa más frecuente de dolor de hombro en el adulto. Cuando se valora el tratamiento conservador, la técnica de imagen complementaria a la radiología convencional debe ser la ecografía que se ha mostrado como una técnica eficaz en el diagnóstico de las lesiones del manguito rotador y del biceps braquial, pudiendo distinguir entre la integridad de las estructuras, cambios degenerativos, rotura total y parcial. Esta información es especialmente útil para el manejo médico del paciente (5). Los factores que pueden influir en su capacidad diagnóstica incluyen la calidad técnica del equipo de ultrasonidos, la existencia de un amplio abanico de criterios de lesión y la necesidad de un largo aprendizaje. Independientemente de estas dificultades, la ecografía se ha comparado positivamente con respecto al estudio clínico (5), pero con respecto al estándar quirúrgico los resultados han sido muy variables con valores de sensibilidad y especificidad que oscilan entre el 50% y 100%. (6, 7).

Cuando se valora el tratamiento quirúrgico en la patología del manguito puede ser útil completar el estudio radiológico simple con la proyección del perfil acromial o de la salida del manguito rotador que permite apreciar la morfología sagital del acromion con sus posibles espolones u osteofitos inferiores (8), o también la proyección anteroposterior con angulación caudal del tubo que también facilita la visualización de los osteofitos subacromiales (9). La RM se considera necesaria para valorar la integridad de los tendones y el grado de trofismo muscular lo que ayuda a decidir entre una intervención descompresiva o reparativa con sutura tendinosa (10). La RM gracias al desarrollo de nuevas

secuencias de estudio y de bobinas de superficie, se ha convertido para algunos autores en la técnica más exacta en el diagnóstico de la patología del manguito rotador, ya que, a su capacidad de discriminación de las partes blandas, añade la posibilidad de visualización del hueso cortical y esponjoso (11). Para las roturas completas del manguito rotador su sensibilidad y especifidad son muy altas, incluso reproducibles entre observadores con diferentes grados de experiencia, lo que indica que este diagnóstico no sólo se puede hacer con exactitud, sino que se puede enseñar fácilmente (12). Sin embargo, para las roturas parciales muchos autores consideran difícil su diferenciación con la tendinosis (13).

El hombro operado por patología del manguito rotador puede controlarse con ecografía si la evolución clínica no es adecuada. Si se valora la posibilidad de una nueva intervención, la técnica de elección es la RM (14).

Otra causa de dolor mecánico del adulto es la inestabilidad y/o la luxación. En el estudio por imagen la radiología simple puede ser suficiente para demostrar lesiones óseas secundarias a la luxación. Si persisten dudas o se desea realizar una cirugía artroscópica o reparativa, es interesante conocer el estado del labrum glenoideo, cápsula articular y manguito rotador, para lo cual es conveniente la realización de RM, artro-TC o artro-RM (15, 16).

La radiología convencional puede ser diagnóstica en patologías degenerativas como la artrosis o la condrocalcinosis, en procesos articulares como la condromatosis sinovial, o en lesiones óseas como la necrosis avascular, infartos óseos o lesiones tumorales (17). Si la actitud terapéutica no va a cambiar es probable que no sea necesario recurrir a otras exploraciones. De considerarse necesarias, las indicaciones de los diferentes métodos de imagen se describen a continuación:

La RM se considera la técnica más útil en el estudio de una posible necrosis avascular o infarto óseo en fases precoces, estudio anatómico de las monoartritis (sinovitis villonodular pigmentada, condromatosis sinovial no calcificada, etc.), tumores óseos o de partes blandas que requieran estadiaje local o caracterización tisular (18).

La ecografía es muy útil como aproximación inicial a las masas de partes blandas, ya que puede diagnosticar lipomas superficiales que no requerirán de otro estudio diagnóstico, lesiones musculares o de las bursas periarticulares que simulen una lesión tumoral (19). En cuanto a la monoartritis, permite cuantificar la cantidad de derrame articular como paso previo a la punción. Este procedimiento está especialmente indicado ante la sospecha de una artritis séptica (20).

La TC se considera útil para el estudio de las condromatosis sinoviales y para la caracterización del tipo de calcificación de la matriz tumoral (21).

Para el diagnóstico de capsulitis adhesiva la única técnica que permite confirmar con certeza la sospecha clínica sigue siendo la artrografía (22).

BIBLIOGRAFIA

1. Vecchio P, Kavanagh R, Hazleman BL, et al. Shoulder pain in a community-based rheumatology clinic. Br J Rheumatol 1995; 5: 4440-442.

2. Geenspan A. Orthopedic Radiology. Gower Medial Publishing. New York 1992.

3. Kilcoyne RF, Reddy PK, Lyons F, et al. Optimal plain film imaging of the shoulder impingement syndrome. AJR 1989; 153: 795-797.

4. Reinus WR, Hatem SF. Fractures of the greater tuberosity presenting as rotator cuff abnormality: magnetic resonance demonstration. J Trauma 1998 Apr;44(4):670-675.

5. Naredo E, Aguado P, De Miguel E, Uson J, et al. Painful shoulder: comparison of physical examination and ultrasonographic findings. Ann Rheim Dis 2002; 61(2): 132-136.

6. Takagishi K, Makino K, Takahira N, et al. Ultrasonography for diagnosis of rotator cuff tear. Skeletal Radiol 1996; 25: 221-224.

7. Van Moppes FI, Veldkamp O, Roorda J. Role of shoulder ultrasonography in the evaluation of the painful shoulder. E J Radiol 1995; 19: 142-146.

8. Neer CS, Poppen NK. Supraspinatus outlet. Orthop Trans 1987; 11: 234.

9. Newhouse KE, El-Khoury GY, Nepola JV, et al. The shoulder impingement view: a fluoroscopic technique for the detection of subacromial spurs. AJR 1988; 151: 539-541.

10. Uri DS. MR imaging of shoulder impingement and rotator cuff disease. Rad Clin NA 1997; 35: 77-96.

11. Rossi F. Shoulder impingement syndromes. Eur J Radiol 1998; 27: S42-S48.

12. Balich SM, Sheley RC, Brown TR, et al. MR imaging of the rotator cuff tendon: interobserver agreement and analysis of interpretive errors. Radiology 1997; 204: 191-194.

13. Quinn SF, Sheley RC, Demlow TA, et al. Rotator cuff tendon tears: evaluation with fat-suppressed MR imaging with arthroscopic correlation in 100 patients. Radiology 1995; 195: 497-500.

14. Magee TH, Gaenslen ES, Seitz R, et al. MR imaging of the shoulder after surgery. AJR Am J Roentgenol 1997 Apr; 168(4):925-928.

15. Roger B, Skaf A, Hooper AW, et al. Imaging findings in the dominant shoulder of throwing athletes. AJR 1999; 172: 1371-1380.

16. Shankman S, Bencardino J, Beltran J. Glenohumeral instability: evaluation using MR arthrography of the shoulder. Skeletal Radiol 1999; 28: 365-382.

17. Stevenson JH, Trojian T. Evaluation of shoulder pain. J Fam Pract 2002; 51 (7): 605-611

18. Llauger J, Palmer J, Roson N, et al. Nonseptic monoarthritis: imaging features with clinical and histopathologic correlation. Radiographics 2000; 20: s263-s278.

19. Grissom LE, Harcke HT. Infant shoulder sonography: technique, anatomy, and pathology. Pediatric Radiol 2001; 31 (12 (863-868).

20. Bouffard JA, Lee SM, Dhanju J. Ultrasonography of the shoulder. Seminars in Ultrasound CT and MRI 2000; 21(3): 164-191.

21. Kelly AM, Selby RM, Lumsden E, et al. Arthroscopic removal of an osteoid osteoma of the shoulder. Arthroscopy 2002; 18(7): 801-806.

22. Howard T, O'Connor FG. The injured shoulder: primary care assessment. Arch Fam Med 1997; 6(4): 15-25.

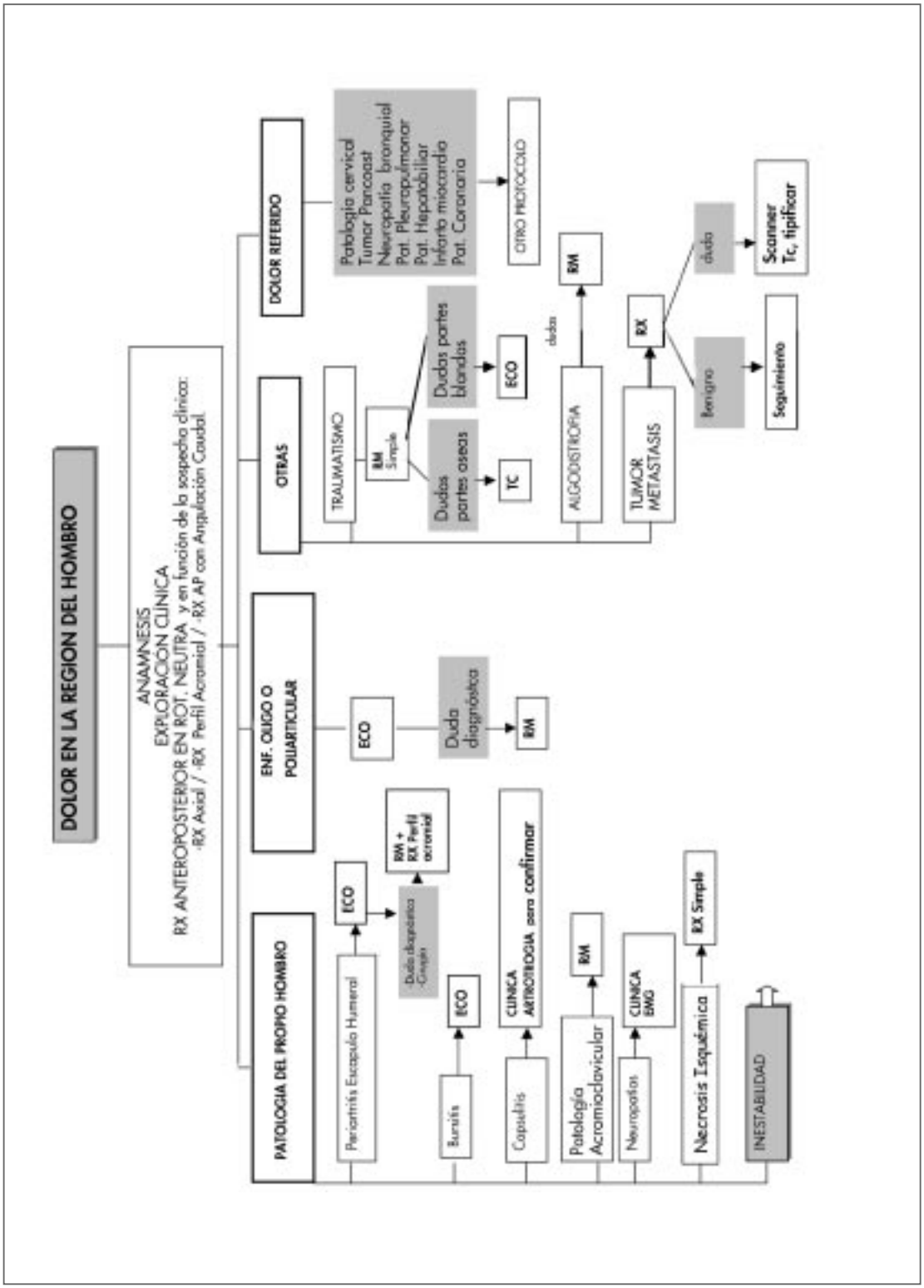
DOLOR EN LA REGION DEL HOMBRO
ANAMNESIS
EXPLORACIÓN CLÍNICA
RX ANTEROPOSTERIOR EN ROT. NEUTRA y en función de la sospecha clínica:
-RX Axial / -RX Perfil Acromial / -RX AP con Angulación Caudal.
PATOLOGIA DEL PROPIO HOMBRO
ENF. OLIGO O POLIARTICULAR
OTRAS
DOLOR REFERIDO
Periartritis Escapulo Humeral
ECO
Duda diagnóstica -Cinegia
RM + RX Perfil acromial
Bursitis
ECO
Capsulitis
CLINICA ARTROTROGIA para confirmar
Patología Acromioclavicular
RM
Neuropatías
CLINICA EMG
Necrosis Isquémica
RX Simple
INESTABILIDAD
ECO
Duda diagnóstica
RM
TRAUMATISMO
RM Simple
Dudas partes aseas
TC
Dudas partes blandas
ECO
ALGODISTROFIA
dudas
RM
TUMOR METASTASIS
RX
Benigno
Seguimiento
duda
Scanner Tc, tipificar
Patología cervical
Tumor Pancoast
Neuropatía bronquial
Pat. Pleuropulmonar
Pat. Hepatobiliar
Infarto miocardio
Pat. Coronaria
OTRO PROTOCOLO

Patología de la muñeca y mano

Las posibilidades reconstructoras de la mano y la muñeca han mejorado mucho con el incremento de los conocimientos sobre la biomecánica y el diagnóstico de los diferentes patrones de inestabilidad carpiana, con la aparición de los nuevos métodos diagnósticos y a la existencia de nuevas técnicas de artroplastia, artrodesis, o sutura tendinosa diferida (1).

A pesar de lo anterior, no es fácil determinar la etiología del dolor de muñeca y mano. El primer paso del diagnóstico debe ser siempre una adecuada anamnesis y exploración clínica. Van Vught, y col., en 1999 (2), establecen un protocolo diagnóstico en el dolor crónico de muñeca, lo aplicaron prospectivamente a un grupo de 84 pacientes, y llegaron a la conclusión que con la anamnesis, la exploración clínica, la radiología simple, la ecografía y gammagrafía ósea llegaban a un 59% de diagnósticos definitivos, y a un 19% de diagnósticos probables. Si añadían otros estudios de imagen como la artrografía o la RM llegaban a un 70% de diagnósticos finales.

La RM alcanza una sensibilidad de entre el 72 y 93% en el diagnóstico de los desgarros del fibrocartílago triangular, en la visualización de los desgarros completos del lig. escafosemilunar tiene una sensibilidad de hasta el 90%. (3) La resonancia tiene un gran valor en la diferenciación de las adherencias y roturas postquirúrgicas de los tendones flexores. También es útil para detectar fracturas de escafoides no visibles en Rx, y es la técnica de elección para la valoración de la enfermedad de Kiembock y de los tumores de partes blandas.

La TC, puede considerarse como técnica de elección para el diagnóstico de la patología ósea de muñeca y mano. Valora con gran exactitud la conminución y el desplazamiento de la fractura (4), siendo especialmente útil para el diagnóstico y evolución de fractura de escafoides.

La ecografía es de gran utilidad en el estudio de los gangliones, donde debe ser le técnica de elección inicial. Es útil en la detección de cuerpos extraños, para valorar la integridad de las reparaciones tendinosas y tendinitis.

La gammagrafía ósea tiene un valor predictivo positivo del 95% en las lesiones óseas y ligamentosas intercarpianas, con un valor predictivo negativo del 95%, pero la especificidad de esta prueba es muy baja en las roturas parciales de los ligamentos intrínsecos y en las sinovitis. La anamnesis y la exploración clínica son esenciales para llegar a un diagnóstico de dolor de muñeca con una gammagrafía ósea (5).

La artrografía, con triple inyección, es una técnica bien establecida para el estudio diagnóstico intrarticular de la muñeca. Es más exacta en la identificación de las lesiones del fibrocartílago triangular, que en las lesiones intercarpianas. La artrografía no cuantifica el tamaño o el tipo de perforación del fibro-

cartílago triangular o rotura del lig. interóseo y en muchas ocasiones da resultados positivos en muñecas asintomáticas (6).

BIBLIOGRAFÍA

1. Rendón JH. Mano y muñeca reconstrucción. En Actualizaciones en Cirugía Ortopédica y Traumatología, nº 3. American Academy of Orthopaedic Súrgenos. Edt. Garsi S.A., 1992.
2. Van Vugt, Richard M; Bijlsma, Johannes W J; van Vugt, Arno C. Chronic wrist pain: diagnosis and management. Development and use of a new algorithm. Annals of the Rheumatic Diseases. 58(11):665-674, November 1999.
3. Potter, H., Asnis-Ernberg, Lauren BA, Weiland, Andrew J., Hotchkiss, Robert N., Peterson, Margaret G. E., McCormack, Richard R. Jr.: The Utility of High-Resolution Magnetic Resonance Imaging in the Evaluation of the Triangular Fibrocartilage Complex of the Wrist. J. Bone Jt. Surg., 1997, 79A(11), 1675-1684.
4. Akelman E., Keith MW., Mih AD, y col. Reconstrucción de muñeca y mano, en Orthopaedic Knowledge Update 6. Cap. 11, 165-188. Edt. Medical Trends SL, Barcelona 2001.
5. Pin PG, Semenkovich JW, Young VL.: Role of the radionuclide imaging in the evaluation of wrist pain. J. Hand Surg., 1988, 13 A:810-814.
6. Cantor RM, Ster PJ, Wyrick JD, Michaels SD.: The relavance of ligament tears or perforations in the diagnosis of wrist pain. An arthrographic study. J. Hand Surg 1994;19A, 945-953

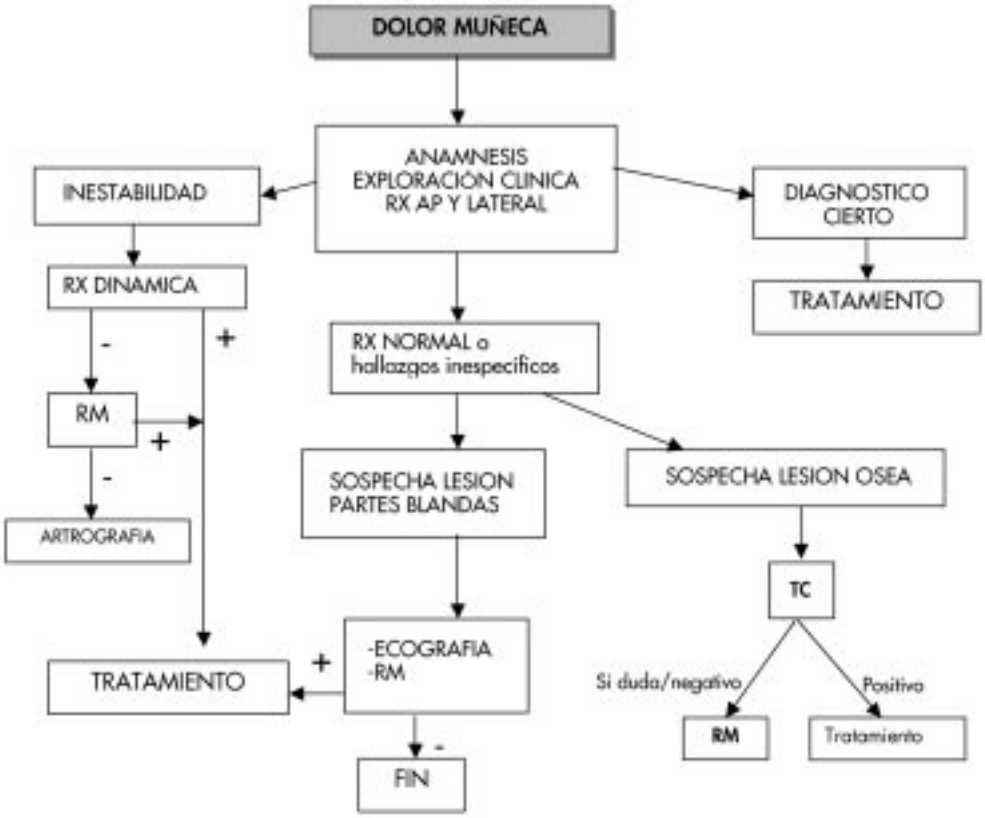
DOLOR MUÑECA
ANAMNESIS
EXPLORACIÓN CLINICA
RX AP Y LATERAL
INESTABILIDAD
DIAGNOSTICO
CIERTO
TRATAMIENTO
RX DINAMICA
-
+
RX NORMAL o
hallazgos inespecificos
RM
+
-
ARTROGRAFIA
SOSPECHA LESION
PARTES BLANDAS
SOSPECHA LESION OSEA
TC
-ECOGRAFIA
-RM
+
TRATAMIENTO
Si duda/negativo
Positivo
RM
Tratamiento
-
FIN

Rodilla dolorosa

En la actualidad se dispone de una gran diversidad de exploraciones complementarias, que nos permiten a los profesionales alcanzar un alto grado de certeza diagnóstica, pero a pesar de ello, no debemos de olvidar, que en la mayoría de los casos una adecuada anamnesis y exploración clínica puede ofrecernos una fiabilidad diagnóstica comparable a cualquier exploración complementaria (1).

Criterios diagnósticos:

- ANAMNESIS
- EXPLORACIÓN CLINICA
- RADIOGRAFÍAS SIMPLES ANTEROPOSTERIOR Y LATERAL

Clasificación:

1. RODILLA DOLOROSA
    - 1.1 DOLOR FEMOROPATELAR
    - 1.2 DOLOR DIFUSO
        - 1.2.1 MENISCOPATÍA
        - 1.2.2 LESIONES OSTEOCONDRALES
        - 1.2.3 LESIONES LIGAMENTOSAS
        - 1.2.4 TENDINITIS, ENTESITIS
        - 1.2.5 SINOVITIS, BURSITIS
        - 1.2.6 DOLOR REUMÁTICO
    - 1.3 RODILLA DOLOROSA POSTQUIRÚRGICA
2. BULTOMA EN RODILLA
3. TRAUMATISMO AGUDO DE RODILLA

INDICACIÓN DE ESTUDIOS DE NEUROIMAGEN

1. RODILLA DOLOROSA

1.1 DOLOR FEMORO-PATELAR

Si el diagnóstico es **seguro clínicamente** se podrá pasar al TRATAMIENTO.

Si el diagnóstico es dudoso o existe un planteamiento quirúrgico en el tratamiento, la técnica de elección será TC Dinámico Femoro-Patelar. Se recomienda un estudio base en extensión que abarque desde el polo superior de la rótula hasta la espina tibial. Un siguiente estudio con 15-20 grados de flexión que cubra el rango de la rótula. Si no se ha alcanzado una congruencia normal femoropatelar se puede realizar otra secuencia que cubra el rango de la rótula con unos 30-45 grados de flexión (2,3).

1.2 DOLOR DIFUSO

1.2.1 MENISCOPATÍA INTERNA

Si el diagnóstico es seguro clínicamente (al menos tres test clínicos positivos: Mcmurray, Steinmann y Cabos), se podrá pasar al TRATAMIENTO (4).

Si el diagnóstico es dudoso o existe dolor persistente, la técnica de elección es RM (5).

1.2.2 MENISCOPATÍA EXTERNA

Se realizará previamente al tratamiento como técnica de elección, RM.

1.2.3 LESIONES OSTEOCONDRALES

Se realizará previamente al tratamiento, como técnica de elección, RM (6).

1.2.4 LESIONES LIGAMENTOSAS

- LIGAMENTO LATERAL INTERNO / LIGAMENTO LATERAL EXTERNO

  ECOGRAFIA como técnica de elección, previa al tratamiento.

- LIGAMENTO CRUZADO ANTERIOR

  Si el diagnóstico es seguro clínicamente, se podrá pasar al TRATAMIENTO.

  Si el diagnóstico es dudoso, se realizará RM como técnica de elección, previa al tratamiento (7).

1.2.5 TENDINITIS, ENTESITIS

Se realizará ECOGRAFÍA, como técnica de elección, previa al tratamiento (8).

1.2.6 SINOVITIS, BURSITIS

Se realizará previamente una ECOGRAFIA, si no existe duda en el diagnóstico, se pasará al tratamiento, en caso de que exista duda, se realizara RM (9).

1.2.7 DOLOR REUMÁTICO

En las poliartritis será suficiente con el estudio radiológico simple de las articulaciones en dos proyecciones.

En las monoartritis de rodilla está indicado el estudio con RM para descartar causas que puedan cursar clínicamente con una artritis (infecciosas, la sinovitis villonodular pigmentada y causas tumorales o microtraumáticas, etc.) (10).

1.3 RODILLA DOLOROSA POSTQUIRÚRGICA

PROTÉSICA:

Es fundamental el seguimiento radiológico simple. Si existe sospecha de "aflojamiento", la técnica de elección es la GAMMAGRAFÍA con Leucocitos marcados. En el caso de sospecha de infección la prueba recomendada es la Artrografía con punción y aspiración. En el caso de no sospechar infección se pasaría al tratamiento (11).

NO PROTÉSICA:

Con antecedentes de cirugía meniscal se puede recurrir a las técnicas de ARTROGRAFÍA, ARTROSCOPIA DIRECTA O ARTRO-RM (12, 13).

En el caso del Ligamento Cruzado Anterior, la RM puede valorar adecuadamente la rotura completa del injerto o la producción de una fibrosis excesiva. Es menos adecuada la valoración de lesiones parciales, por lo que la valoración clínica es tan útil en este caso como la RM (14,15).

Con antecedentes de cirugía osteocondral la técnica de elección es la RM (16).

2 BULTOMA EN RODILLA

La primera técnica de elección debe ser la radiografía convencional que puede excluir causas óseas.

El siguiente paso recomendado es la ECOGRAFÍA.

En caso de lesión benigna, no deben de requerir otro tipo de estudio. Si existen dudas o sospecha de lesión maligna, se debe completar el estudio con RM (17,18).

3 TRAUMATISMO AGUDO DE RODILLA

Se procederá en primer lugar a la EXPLORACIÓN CLÍNICA:

- En caso de ausencia de dolor localizado, ausencia de derrame, capacidad para deambular sin ayuda y flexión de rodilla a 90 grados, se procederá al tratamiento correspondiente.

  En el caso de persistencia o aparición de nuevos síntomas o signos, se realizará RADIOGRAFÍA A.P. Y LATERAL.

- Si hay dolor localizado, existencia de derrame, incapacidad para deambular sin ayuda e incapacidad de flexión de rodilla a 90 grados, se realizará RADIOGRAFIA A.P. Y LATERAL (19).

Una vez realizada la RADIOGRAFÍA A.P. Y LATERAL. se podrán dar las siguientes opciones:

- NEGATIVIDAD EN LAS IMAGENES

  - Se instaurará el tratamiento. Si con posterioridad, persisten los síntomas, se realizará RM.

  - En el caso de indicios clínicos de daño interno se realizará RM (20).

- FRACTURA, LESIÓN OSTEOCONDRAL, DERRAME

  - Si existe sospecha de daño interno adicional se realizará RM.

  - En los casos de análisis detallado de calcificaciones, fragmento osteo-condral o Mapa óseo prequirúrgico se realizará TC con reconstrucciones (21).

BIBLIOGRAFÍA ❑

1. Brooks S, Morgan M. Accuracy of clinical diagnosis in knee arthroscopy. Ann R Coll Surg Engl 2002 Jul; 84(4):265-8.
2. Fulkerson JP, Shea KP. Disorders of patellofemoral alignment.

   J Bone Joint Surg Am. 1990 Oct; 72(9):1424-9.
3. Firooznia HF. Knee. In MRI and CT of musculoskeletal system. Patterson AS ed. Mosby-Year Book. St Louis 1992; p: 662-667.
4. Solomon DH, Simel DL, Bates DW, et al. The rational clinical examination. Does this patient have a torn meniscus or ligament of the knee? Value of the physical examination. JAMA 2001 Oct 3; 286(13):1610-20.
5. Vincken PW, ter Braak BP, van Erkell AR. Effectiveness of MR imaging in selection of patients for arthroscopy of the knee. Radiology 2002 Jun; 223(3):739-46.
6. Bredella MA, Tirman PF, Peterfy CG. Accuracy of T2-wighted fast spin-echo with fat saturation in detecting cartilage defects in the knee: comparison with arthroscopy in 130 patients. AJR 1999; 172 (4): 1073-1080.
7. Lundorf E, Staunstrup H, Schmidt SA, et al. Clinical magnetic resonance imaging and arthroscopic findings in knees: acomparative prospective study of meniscus anterior cruciate ligament and cartilage lesions. Arthroscopy 1998 Mar; 14(2):171-5.
8. Davies SG, Baudouin CJ, King JB, et al. Ultrasound, computed tomography and magnetic resonance imaging in patellar tendinitis. Clin Radiol. 1991 Jan; 43(1):52-6.
9. Ward EE, Jacobson JA, Fessell DP, et al. Sonographic detection of Baker's cysts: comparison with MR imaging. AJR Am J Roentgenol 2001 Feb; 176(2):373-80.
10. Llauger J, Palmer J, Rosón N, et al. Nonseptic monoarthritis: imaging features with clinical and histopathologic correlation. Radiographics 1002; 20: S263-S278.

11. Miniaci A, Bailey WH, Bourne RB, et al. Analysis of radionuclide arthrograms, radiographic arthrograms, and sequential plain radiographs in the assessment of painful hip arthroplasty. J Arthroplasty 1990; 5(2): 143-149.

12. Coumas JM, Palmer WE. Knee arthrography. Radiol Clin NA 1998; 36 (4): 703-728.

13. Muellner T, Egkher A, Nikolic A, et al. Open meniscal repair: clinical and magnetic resonance imaging findings after twelve years. Am J Sport Med 1999; 27 (1): 16-20.

14. Kuhne JH, Durr HR, Steinborn M, et al. Magnetic resonance imaging and knee stability following ACL reconstruction. Orthopedics 1998; 21(1): 39-43.

15. Bradley DM, Bergman AG, Dillingham MF, MR imaging of cyclops lesions. AJR 2000; 174 (3): 719-726.

16. Bohndorf K. Osteochondritis (osteochondrosis) dissecans: A review and new MRI classification. Eur Radiol 1998; 8: 103-112.

17. Bianchi S, Abdelwahab IF, Mazzola CG, et al. Sonographic examination of muscle herniation.J Ultrasound Med. 1995 May; 14(5):357-60.

18. Kransdorf MJ. Imaging of soft tissue tumors. WB Saunders Company, Philadelphia 1997.

19. Stiell IG, Greenburg GH, Wells GA, et al. Derivation of a decision rule for the use of radiography in acute knee injuries. Ann Emerg Med 1995; 26 (4): 405-413.

20. Munshi M, Davidson M, MacDonald PB, et al. The efficacy of magnetic resonance imaging in acute knee injuries. Clin J Sport Med 2000; 10(1): 34-39.

21. Liow RY, Birdsall PD, Greiss ME. Spiral computed tomography with two- and three- dimensional reconstruction in the management of tibial plateau fractures. Orthopedics 1999; 22(10): 929-932.

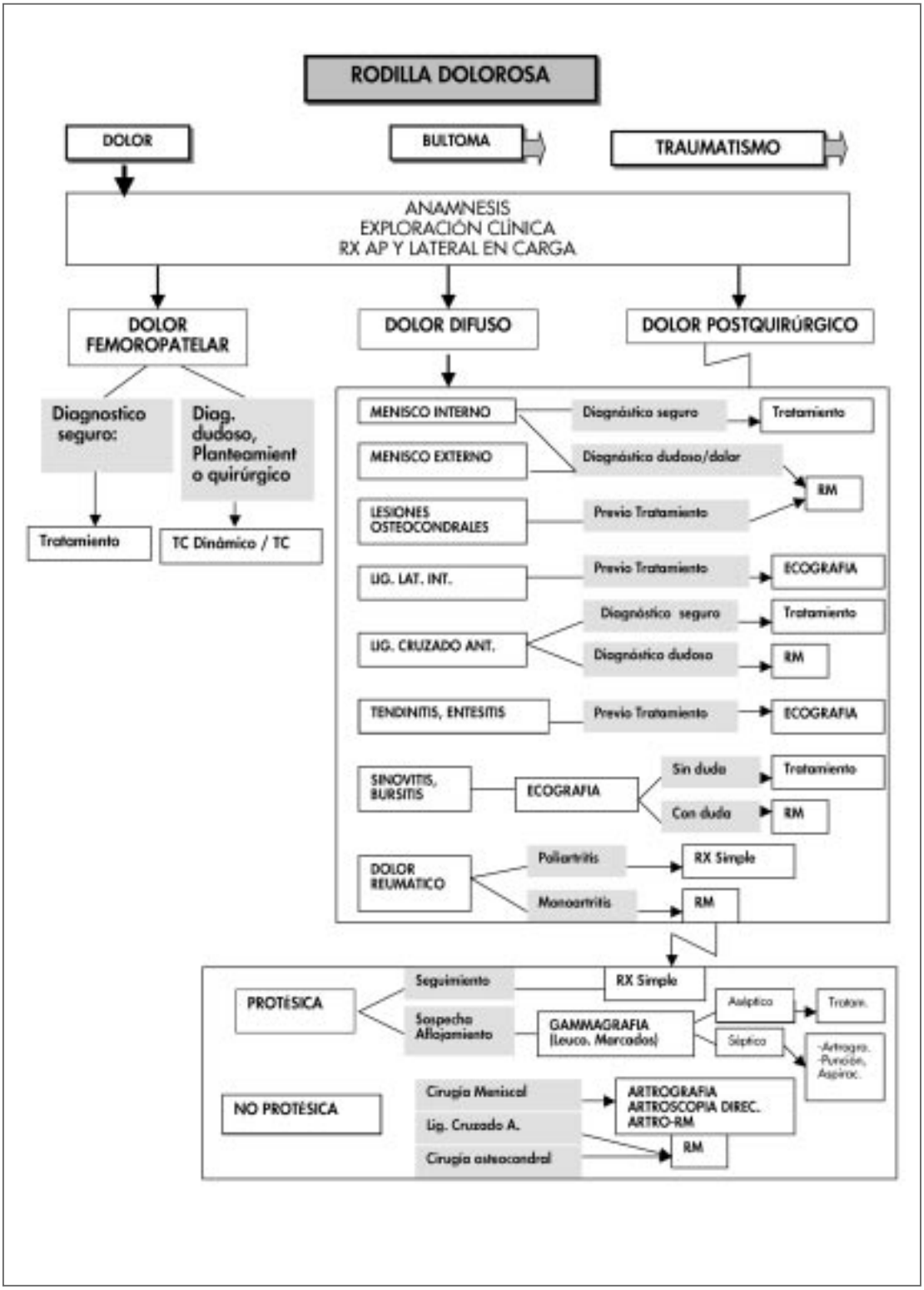
RODILLA DOLOROSA
DOLOR
BULTOMA
TRAUMATISMO
ANAMNESIS
EXPLORACIÓN CLÍNICA
RX AP Y LATERAL EN CARGA
DOLOR FEMOROPATELAR
DOLOR DIFUSO
DOLOR POSTQUIRÚRGICO
Diagnostico seguro:
Diag. dudoso, Planteamient o quirúrgico
Tratamiento
TC Dinámico / TC
MENISCO INTERNO
Diagnóstico seguro
Tratamiento
MENISCO EXTERNO
Diagnóstico dudoso/dolor
RM
LESIONES OSTEOCONDRALES
Previo Tratamiento
LIG. LAT. INT.
Previo Tratamiento
ECOGRAFIA
LIG. CRUZADO ANT.
Diagnóstico seguro
Tratamiento
Diagnóstico dudoso
RM
TENDINITIS, ENTESITIS
Previo Tratamiento
ECOGRAFIA
SINOVITIS, BURSITIS
ECOGRAFIA
Sin duda
Tratamiento
Con duda
RM
DOLOR REUMATICO
Poliartritis
RX Simple
Monoartritis
RM
PROTÉSICA
Seguimiento
RX Simple
Sospecha Aflojamiento
GAMMAGRAFIA (Leuco. Marcados)
Asépticos
Tratam.
Séptico
-Artrogra. -Punción, Aspirac.
NO PROTÉSICA
Cirugía Meniscal
Lig. Cruzado A.
Cirugía osteocondral
ARTROGRAFIA
ARTROSCOPIA DIREC.
ARTRO-RM
RM

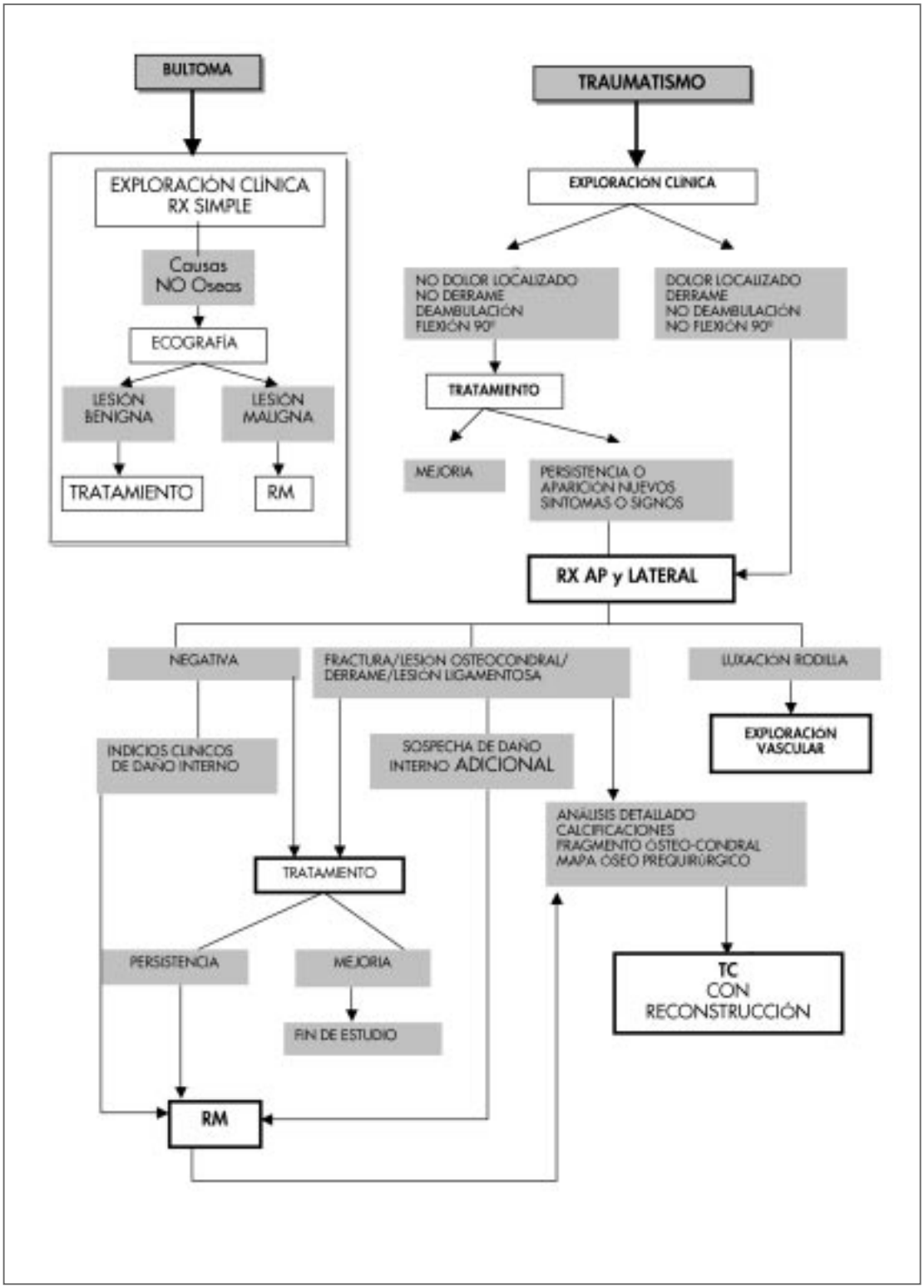
BULTOMA
EXPLORACIÓN CLÍNICA
RX SIMPLE
Causas
NO Oseas
ECOGRAFÍA
LESIÓN
BENIGNA
LESIÓN
MALIGNA
TRATAMIENTO
RM
TRAUMATISMO
EXPLORACIÓN CLÍNICA
NO DOLOR LOCALIZADO
NO DERRAME
DEAMBULACIÓN
FLEXIÓN 90º
DOLOR LOCALIZADO
DERRAME
NO DEAMBULACIÓN
NO FLEXIÓN 90º
TRATAMIENTO
MEJORIA
PERSISTENCIA O
APARICIÓN NUEVOS
SINTOMAS O SIGNOS
RX AP y LATERAL
NEGATIVA
FRACTURA/LESIÓN OSTEOCONDRAL/
DERRAME/LESIÓN LIGAMENTOSA
LUXACIÓN RODILLA
EXPLORACIÓN
VASCULAR
INDICIOS CLÍNICOS
DE DAÑO INTERNO
SOSPECHA DE DAÑO
INTERNO ADICIONAL
ANÁLISIS DETALLADO
CALCIFICACIONES
FRAGMENTO ÓSTEO-CONDRAL
MAPA ÓSEO PREQUIRÚRGICO
TRATAMIENTO
PERSISTENCIA
MEJORIA
FIN DE ESTUDIO
TC
CON
RECONSTRUCCIÓN
RM

Dolor del tobillo y pie

El estudio por imagen del dolor de tobillo debe de comenzar con la radiología convencional en 2 proyecciones, generalmente la anteroposterior y la lateral (1). Las proyecciones oblícuas y la axial del calcáneo pueden estar indicadas cuando se sospeche la existencia de una coalición tarsiana o para despistaje de fracturas tras traumatismo (2).

En el caso del pie las proyecciones habituales son la anteroposterior y la oblícua. La lateral en carga suele reservarse para el estudio de las alteraciones del arco plantar. (1).

En cuanto a la patología congénita, la TC puede completar el estudio anatómico si persisten dudas sobre la existencia y grado de extensión de una coalición tarsiana. La RM también se ha demostrado útil para este objetivo (3).

En la patología traumática, la bibliografía revisada hace énfasis en que la historia clínica y la exploración física nos suelen aportar los datos necesarios sobre los pacientes que requieren estudio radiológico. El estudio radiológico se debe realizar en los pacientes con los siguientes hallazgos clínicos: 1. Incapacidad para cargar sobre el miembro afecto tras el traumatismo. 2. Dolor a la palpación sobre el maleolo tibial, borde inferior o posterior del maleolo peroneo, en el astrágalo o calcáneo. 3. Incapacidad para deambular. Con estos criterios se elimina la necesidad de un estudio radiológico sistemático de todos los traumatismos de tobillo sin riesgo de que queden sin diagnosticar lesiones significativas (4, 5).

Si se diagnostica una fractura del astrágalo y calcáneo, la TC se ha mostrado superior a la radiología simple en la clasificación de aquellas fracturas que afectan a las superficies articulares, lo que puede tener implicaciones terapéuticas (6, 7).

En el dolor postraumático con negatividad de la radiología convencional la RM es la técnica más sensible en la detección de contusiones óseas, fracturas del hueso trabecular y el edema óseo asociado a la distrofia simpática refleja (8). La gammagrafía en tres fases también puede ser útil. En el caso de la distrofia simpática refleja se ha reportado una especificidad del 80% (9).

Si se aprecia una lesión osteocondral y se valora la posibilidad quirúrgica, la RM es la técnica que permite un estadiaje más preciso y aporta información sobre la estabilidad del fragmento. Para el estudio de la necrosis avascular en fase precoz la RM es también la exploración más indicada (8).

Para el estudio de la inestabilidad del tobillo se han usado diversas proyecciones radiográficas aplicando tensión sobre el ligamento a estudiar. Incluso existen dispositivos que se pueden utilizar con este objetivo. La utilidad de todas estas técnicas se ha cuestionado por la superposición que existe entre los

hallazgos del tobillo estable e inestable y porque la normalidad de la radiografía bajo stress no descarta la necesidad del tratamiento quirúrgico, ya que muchas inestabilidades sólo se hacen evidentes en la exploración bajo anestesia (10-12).

Las fracturas de stress suelen ser el resultado de microtraumatismos o sobrecargas de repetición. Estos mismos factores o bien un traumatismo banal puede ser la causa de una fractura por insuficiencia. Su diagnóstico puede ser más difícil que el de una fractura traumática aguda y plantear problemas de diagnóstico diferencial con proceso tumorales o infecciosos. La gammagrafía presenta una sensibilidad del 100%, aunque la radiología convencional, la RM o la TC pueden aportar el diagnóstico específico (13,14).

La patología tendinosa puede estudiarse tanto con ecografía, como TC o RM. Cuando se realiza TC para el estudio de patología traumática ósea debe grabarse también con ventana de partes blandas, lo que nos permitirá identificar tenosinovitis, luxaciones o roturas tendinosas (15). En los demás contextos, estos diagnósticos se pueden hacer fácilmente con ecografía (16). Si la ecografía no es diagnóstica o siempre que el paciente no responda al tratamiento conservador, la RM es la técnica de referencia ya que aporta una visión de conjunto de partes óseas y blandas, cuyas lesiones pueden coincidir o ser difíciles de separar clínicamente. Permite también identificar lesiones de partes blandas difíciles de definir en ecografía como los desgarros de las estructuras capsulares, la hipertrofia sinovial secundaria a traumatismos de repetición o los cambios inflamatorios a nivel del seno del tarso (17).

La fascitis plantar puede ser diagnosticada de una forma rápida mediante ecografía que permite diferenciar una fascia normal de una patológica e incluso comparar con el lado contralateral sin un incremento significativo del tiempo de exploración (18). La RM también es precisa en su diagnóstico, aportando una información anatómica especialmente útil para el cirujano (19).

Para el diagnóstico del neuroma de Morton se ha utilizado tanto la ecografía como la RM (20,21). Sin embargo, la complicada localización anatómica y el pequeño tamaño que pueden tener estas lesiones hace de la RM la técnica de elección. Además permite la detección aislada o asociada al neuroma de una bursitis interdigitometatarsiana, entidad que puede compartir hallazgos clínicos con el neuroma de Morton (22).

Las artritis pueden evaluarse normalmente con la radiología convencional (23). La RM puede ser especialmente útil si se trata de evaluar una monoartritis, especialmente las secundarias a infección o las complicaciones de un pie diabético (24,25).

El estadiaje local de la patología tumoral ósea es más efectivo con RM, aunque la TC puede ser útil para la caracterización de la matriz tumoral (26).

En cuanto a las masas de partes blandas, con negatividad de la radiología convencional, la ecografía puede utilizarse como técnica de screening ya que permite identificar gangliones, quistes sinoviales, bursitis o fibromatosis plantares. En los demás casos la RM constituye la técnica de elección (27).

BIBLIOGRAFÍA ❑

1. Greenspan A. Orthopedic Radiology. Gower Medical Publishing. New York 1992.
2. Kumar SJ, Guille TJ, Lee MS, et al. Osseous and non-osseous coalition of the middle facet of the talocalcaneal joint. J Bone Joint Surg 1992; 74 A (4): 529-535.
3. Weschsler RJ, Schweitzer ME, Deely DM, et al. Tarsal coalition: depiction and characterization with CT and MR imaging. Radiology 1994; 193 (2): 447-452.
4. Stiell IG, McKnight RD, Greenberg GH, et al. Implementation of the Otawa ankle rules. JAMA 1994; 271(11): 827-832.
5. Gleadhill DN, Thomson JY, Simms P. Can more efficient use be made of X-ray examination in the accident and emergency department? Br Med J 1987; 294: 943-946.
6. Wechsler RJ, Schweitzer ME, Karasick D, et al. Helical CT of talr fractures. Skeletal Radiol 1997; 26: 137-142.
7. Juliano P, Nguyen HV. Fractures of the calcaneus. Orthop Clin NA 2001; 32(1): 35-51.
8. Bohndorf K. Imaging of acute injuries of the articular surfaces. Skeletal Radiol 1999; 28: 545-560.
9. Holder LE, Cole LA, Myerson MS. Reflex sympathetic dystrophy in the foot: clinical and scintigraphic criteria. Radiology 1992; 184 (2): 531-535.
10. Rijke AM, Vierhout PA. Graded stress radiography in acute injury to the lateral ligaments of the ankle. Acta Radiol 1990; 31 (2): 151-155.
11. Louwerens JW, Ginai AZ, Van Linge B, et al. Stress radiography of the talocrural and subtalar joints. Foot Ankle Int 1995; 16 (3): 151-155.
12. McCaskie AW, Gale DW, Finlay D, et al. Chronic ankle instability: the value of talar tilt under general anaesthesia. Br J Sports Med 1995; 16(3): 148-155.
13. Prather JL, Nusynowitz ML, Snowdy HA, et al. Scintigraphic findings in stress fractures. J Bone joint Surg 1997; 59(7): 869-874.
14. Chowchuen P, Resnick D. Stress fractures of the metatarsal heads. Skeletal Radiol 1998; 27: 22-25.
15. Rosenberg ZS, Cheung Y, Jahss MH. Computed tomography scan and magnetic resonance imaging of ankle tendons: an overview. Foot Ankle 1988; 8 (6): 297-307.
16. Fessell DP, Vanderscgueren GM, Jacobson JA, et al. Us of the ankle: technique, anatomy, and diagnosis of pathologic conditions. Radiographics 1998; 18: 325-340.
17. Rosenberg ZS, Beltran J, Bencardino JT. MR imaging of the ankle and foot. Radiographics 2000; 20: S153-S179.
18. Cardinal E, Chem RK, Beauregard CG, et al. Plantar fasciitis: sonographic evaluation. Radiology 1996;201(1): 257-259.

19. Grasel RP, Schweitzer ME,Kovalovich AM, et al. MR imaging of plantar fasciitis: edema, tears and occult abnormalities correlated with outcome. AJR 1999; 173: 447-452.

20. Quinn TJ, Jacobson JA, Craig JG, et al. Sonography of Morton's Neuromas. AJR 2000; 174: 1723-1728.

21. Zanetti M, Strehle JK, Kundert HP, et al. Morton nueroma: effect of MR imaging findings on diagnostic thinking and therapeutic decisions. Radiology 1999; 213: 583-588.

22. Bossley CJ, Cairney PC. The intermetatarsophalangeal bursa: its significance in Morton's metatarsalgia. J Bone Joint Surg 1980; 62: 184-187.

23. Sharp JT. Scoring radiographic abnormalities in rheumatoid arthritis. Radiol Clin NA 1996; 34 (2): 233-241.

24. Llauger J, Palmer J, Roson N, et al. Nonseptic monoarthritis: imaging features with clinical and histopathologic correlation. Radiographics 2000; 20: S263-S278.

25. Beltran J, Campanini DS, Knight C, et al. The diabetic foot: magnetic resonance imaging evaluation. Skeletal Radiol 1990; 19: 37-41.

26. Murari TM, Callaghan JJ, Berrey BH, et al. Primary benign and malignant neoplasms of the foot. Foot Ankle Int 1989; 10: 68-80.

27. Shankman S, Cisa J, Present D. Tumors of the ankle and foot. Magn Reson Imaging Clin NA 1994; 2: 139-153.

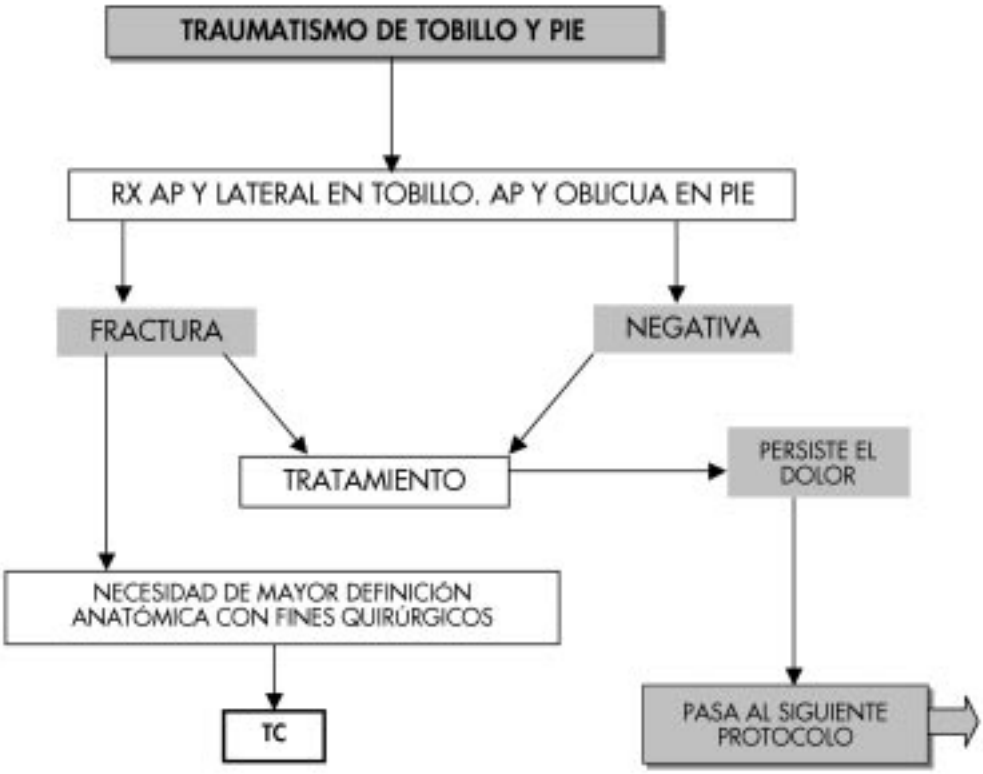
TRAUMATISMO DE TOBILLO Y PIE
RX AP Y LATERAL EN TOBILLO, AP Y OBLICUA EN PIE
FRACTURA
NEGATIVA
TRATAMIENTO
PERSISTE EL DOLOR
NECESIDAD DE MAYOR DEFINICIÓN ANATÓMICA CON FINES QUIRÚRGICOS
TC
PASA AL SIGUIENTE PROTOCOLO

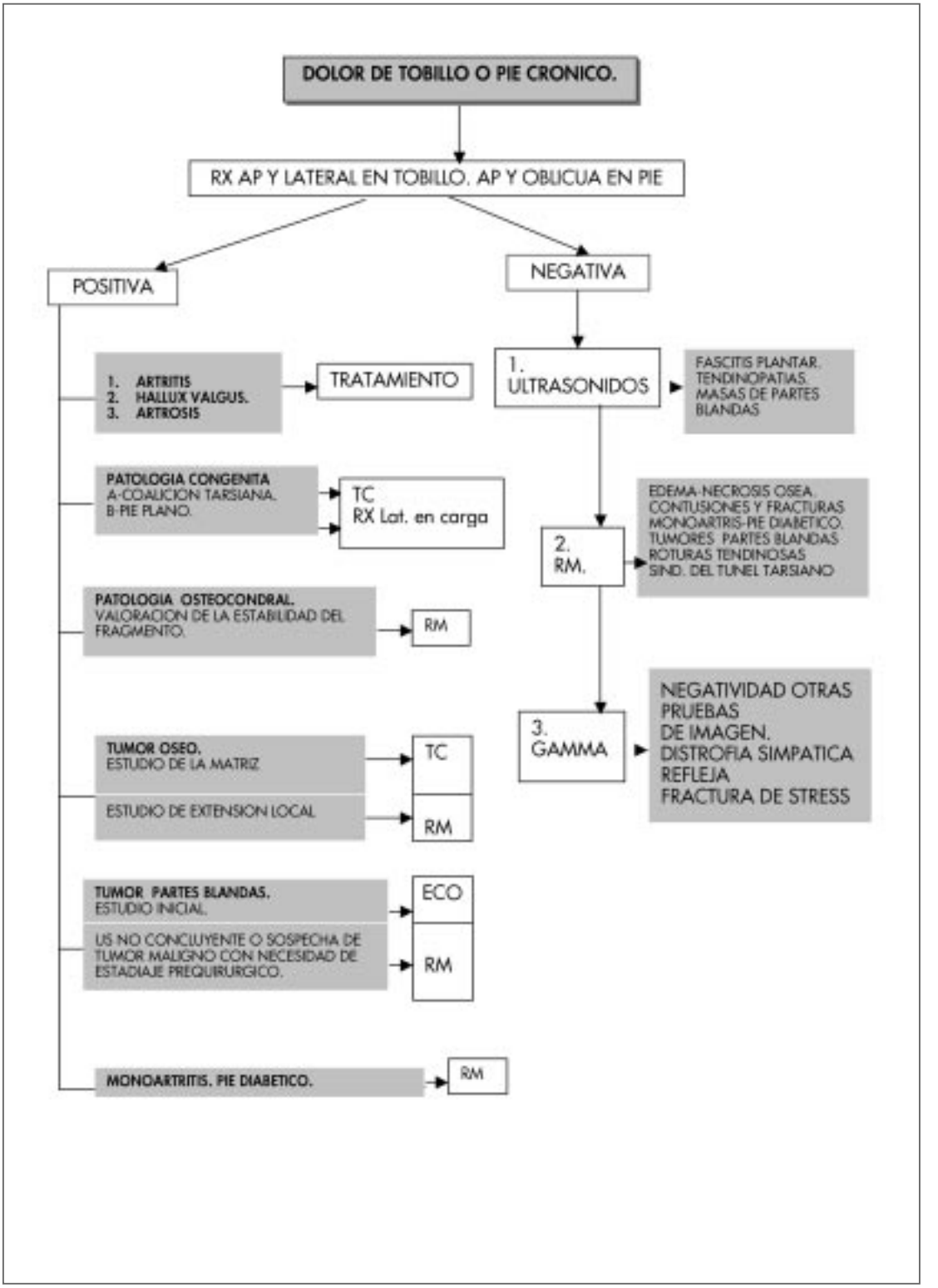
DOLOR DE TOBILLO O PIE CRONICO.
RX AP Y LATERAL EN TOBILLO. AP Y OBLICUA EN PIE
POSITIVA
NEGATIVA
1. ARTRITIS
2. HALLUX VALGUS.
3. ARTROSIS
TRATAMIENTO
1. ULTRASONIDOS
FASCITIS PLANTAR. TENDINOPATIAS. MASAS DE PARTES BLANDAS
PATOLOGIA CONGENITA
A-COALICION TARSIANA.
B-PIE PLANO.
TC
RX Lat. en carga
2. RM.
EDEMA-NECROSIS OSEA. CONTUSIONES Y FRACTURAS MONOARTRIS-PIE DIABETICO. TUMORES PARTES BLANDAS ROTURAS TENDINOSAS SIND. DEL TUNEL TARSIANO
PATOLOGIA OSTEOCONDRAL.
VALORACION DE LA ESTABILIDAD DEL FRAGMENTO.
RM
3. GAMMA
NEGATIVIDAD OTRAS PRUEBAS DE IMAGEN. DISTROFIA SIMPATICA REFLEJA FRACTURA DE STRESS
TUMOR OSEO.
ESTUDIO DE LA MATRIZ
TC
ESTUDIO DE EXTENSION LOCAL
RM
TUMOR PARTES BLANDAS.
ESTUDIO INICIAL.
ECO
US NO CONCLUYENTE O SOSPECHA DE TUMOR MALIGNO CON NECESIDAD DE ESTADIAJE PREQUIRURGICO.
RM
MONOARTRITIS. PIE DIABETICO.
RM

Tumores del sistema músculo-esquelético

En general, el diagnóstico por imagen de la neoplasia músculo-esquelética puede considerarse bajo cuatro puntos de vista (1).

1. *Detección de la tumoración*. Para establecer la sospecha basta frecuentemente con la exploración y anamnesis, aunque una vez establecida ésta se necesita ineludiblemente la realización de un estudio radiológico básico mediante dos proyecciones perpendiculares entre sí, de cara a confirmar su existencia y determinar su origen óseo y/o de partes blandas.

2. Formulación de un *diagnóstico de sospecha*, o si no es posible determinar una entidad concreta, establecer un *diagnóstico diferencial* apropiado. Para ello, en la mayoría de las ocasiones basta con el estudio radiológico convencional básico (2), que sigue aportando la máxima rentabilidad diagnóstica en la determinación de la localización ósea, morfología lesional, tipo de destrucción ósea, zona de transición, calcificaciones de la matriz tumoral y reacción perióstica. Pese a ello, a veces puede requerirse la correlación con otras pruebas de imagen como:

- TC (3). Idónea en el caso de tratarse de una tumoración de origen óseo o bien de una lesión de partes blandas calcificada, dada la mayor eficacia de la prueba para el análisis de la matriz cálcica tumoral, de cuyo conocimiento se desprende abundante información sobre el probable tipo histológico de la misma. La dificultad para la valoración detallada del tumor óseo en los huesos planos mediante radiología convencional, podría igualmente justificar su realización sistemática como prueba adicional a la misma.
- ECOGRAFÍA. Es una técnica rápida, barata y no invasiva bastante útil para detectar y medir el tamaño las lesiones de partes blandas, determinar su naturaleza sólida o quística, e incluso para delimitarlas con cierta nitidez del edema circundante. Poco útil en las lesiones óseas.
- RM (4). A pesar de su reconocida eficacia diagnóstica por el elevado contraste que ofrece entre los distintos tejidos, la incapacidad de la técnica para el análisis fino de las calcificaciones la relega habitualmente a un segundo puesto frente al TC de cara a la realización de un diagnóstico diferencial reducido de lesiones, salvo en aquellas originadas en el tejido blando que no aparecen calcificadas y afectan mínimamente a las estructuras esqueléticas. Con algunas excepciones como el hemangioma y el lipoma intraóseo, los intentos de enunciar unos criterios precisos para la tipificación de la lesión tumoral mediante RM han resultado hasta ahora infructuosos

Pese a todo ello, el diagnóstico histológico correcto mediante pruebas de imagen en la lesión tumoral sigue siendo muy limitado, habiéndose comunicado una certeza plena en la tipificación tumoral en tan sólo un tercio a un cuarto de los casos comprobados.

3. *Estadificación de la lesión*. En los casos de lesión sospechosa de malignidad o ante la existencia de dudas acerca la naturaleza de la lesión, previamente a la elección del tratamiento o de la pauta de actuación, resulta imprescindible determinar el grado de extensión local (definir con la máxima exactitud los márgenes de la lesión), y la afectación sistémica (descartar otros focos sincrónicos de afectación lesional, o la existencia de metástasis a distancia en el caso de tumoraciones malignas).

- RM: actualmente se considera la técnica de elección para la determinación de la extensión local, debido a la referida elevada resolución de contraste y a la capacidad multiplanar de la prueba, si bien pueden persistir dificultades en la delimitación exacta del margen de la lesión con respecto al edema peritumoral, dado que habitualmente ambos suelen presentarse de forma similar.
- GAMMAGRAFÍA ÓSEA: Al igual que la RM resulta una prueba idónea para la detección de lesiones simultáneas en el propio hueso ("skip lesions"), aunque frente a aquella, destaca en el diagnóstico de otras lesiones esqueléticas a distancia (siempre y cuando se trate de tumores captantes de radionúclidos). Como inconvenientes destacan la escasa especificidad diagnóstica de la prueba para la tipificación lesional o la determinación de su naturaleza benigna o maligna, y la escasa rentabilidad en la determinación de los límites entre la lesión y el edema.
- ANGIOGRAFÍA-RM: Puede ser de utilidad ante la existencia de dudas sobre el englobamiento tumoral de grandes paquetes vasculares, habiendo desplazado debido a su inocuidad a la angiografía convencional, cuya única justificación actual sería la existencia de dudas diagnósticas planteadas por la angio-RM o la necesidad de una embolización tumoral previa a la cirugía.
- TC TORÁCICO y/o ABDOMINAL: Estarían indicados en aquellos casos de firme sospecha de malignidad tumoral para descartar lesiones metastásicas a distancia, previamente a la determinación de la pauta de tratamiento.

4. Realizar una *vigilancia postcirugía* de cara a descartar recidiva local (para lo que se recomienda la RM), o la aparición metacrónica de nuevos focos de tumoración esquelética a distancia (para lo cual sería de mayor rentabilidad la GAMMA.)

BIBLIOGRAFÍA ❑

1 Greenspan A, Remagen W. Tumores de Huesos y Articulaciones. Ed Marbán Libros S.L 2002.

2 Helms C. Fundamentos de Radiología del Esqueleto. Ed Marbán S.L 1993

3 Resnick D. Huesos y Articulaciones en Imagen. Ed Marbán S.L 1998

4 Stoller D. RM en Ortopedia y Lesiones Deportivas. Ed Marbán Libros S.L 1999

5 Berquist T. Musculoskeletal Imaging Companion. Ed Lippincot Williams &Wilkins. 2002.

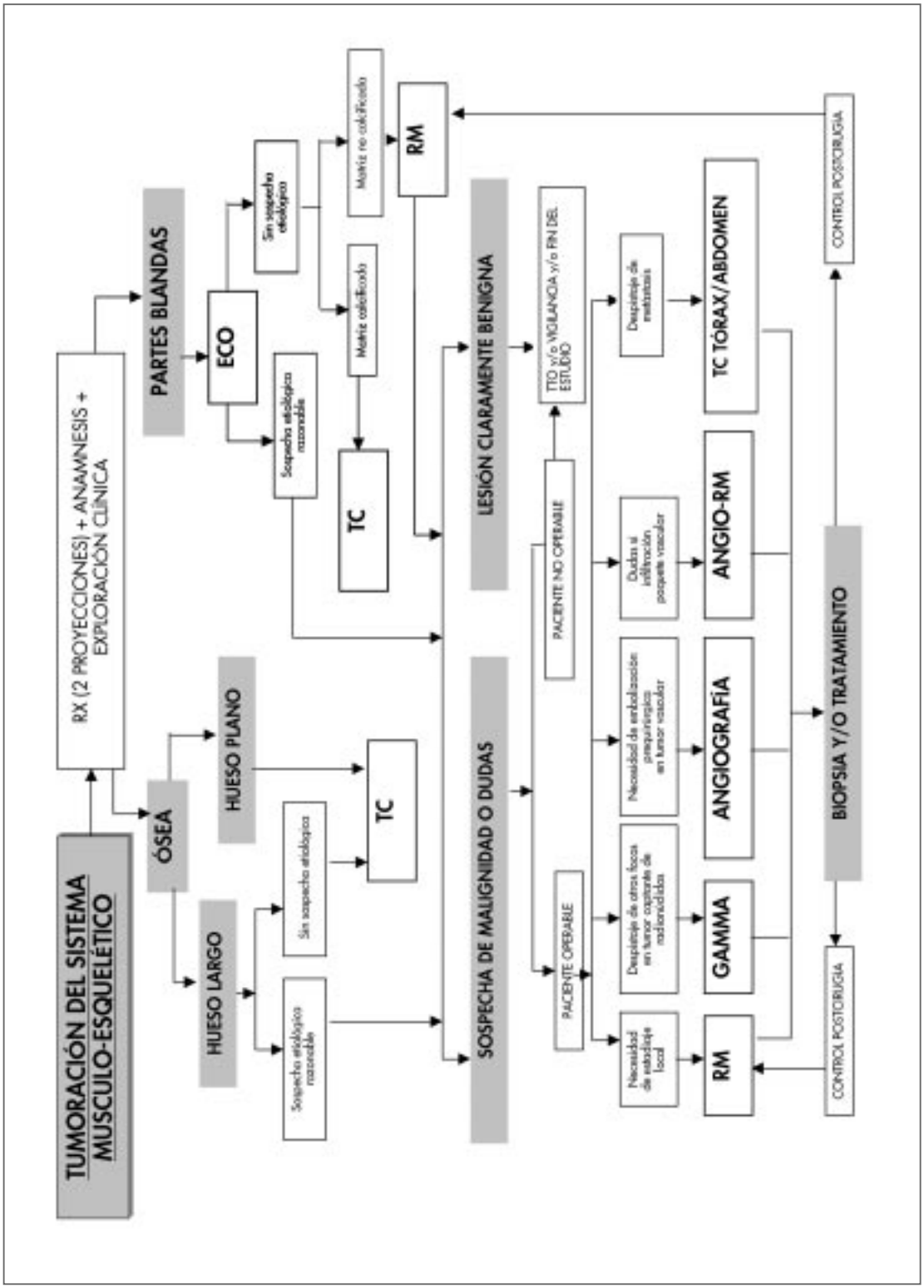
TUMORACIÓN DEL SISTEMA MUSCULO-ESQUELÉTICO
RX (2 PROYECCIONES) + ANAMNESIS + EXPLORACIÓN CLÍNICA
ÓSEA
PARTES BLANDAS
HUESO LARGO
HUESO PLANO
Sospecha etiológica razonable
Sin sospecha etiológica
ECO
Sospecha etiológica razonable
Sin sospecha etiológica
Matriz calcificada
Matriz no calcificada
TC
TC
RM
SOSPECHA DE MALIGNIDAD O DUDAS
LESIÓN CLARAMENTE BENIGNA
PACIENTE OPERABLE
PACIENTE NO OPERABLE
TTO y/o VIGILANCIA y/o FIN DEL ESTUDIO
Necesidad de estadiaje local
Despistaje de otros focos en tumor capturado de radionúclidos
Necesidad de embolización prequirúrgica en tumor vascular
Dudas si infiltración paquete vascular
Despistaje de metástasis
RM
GAMMA
ANGIOGRAFÍA
ANGIO-RM
TC TÓRAX/ABDOMEN
BIOPSIA Y/O TRATAMIENTO
CONTROL POSTCIRUGÍA
CONTROL POSTCIRUGÍA

Columna Cervical en el paciente politraumático

Las lesiones de la columna cervical ocurren en un 2-4% de los pacientes asistidos por traumatismo (1, 2). Existe unanimidad en que no hay que realizar estudio radiológico de la columna cervical si se reúnen los siguientes criterios (3):

1-Paciente alerta y sobrio (Glasgow=15).

2-Ausencia de dolor cervical espontáneo o a la palpación.

3-Ausencia de déficit neurológico.

4-Ausencia de otra lesión lo suficientemente dolorosa como para enmascarar el dolor cervical.

En los demás casos se debe realizar un estudio de la columna cervical que debe iniciarse por una proyección lateral, anteroposterior y de odontoides, salvo que el paciente presente sospecha de lesión craneal lo suficientemente importante que requiera de la realización de una TC inmediata (4). En estos casos se recomienda comenzar con una TC de cráneo, pero con una imagen localizadora amplia que permita visualizar la columna cervical completa. De este modo, tras el estudio de cráneo, se decidirá realizar cortes axiales cervicales en aquellas vértebras que demuestren lesión o no se visualicen correctamente en la imagen localizadora.

El diagnóstico de fractura conducirá al tratamiento. En caso de que no se visualice lesión ósea se puede plantear la duda de que exista una lesión ligamentosa inestable. Se entiende por lesión ligamentosa pura aquella que puede provocar alteraciones de la alineación vertebral sin fractura, por lo que suele pasar desapercibida con la radiología simple y la TC. Para su diagnóstico se usan técnicas dinámicas o la RM. Con respecto al total de traumatismos cervicales, la incidencia de lesión puramente ligamentosa se ha estimado en el 0.5% de los pacientes sin alteración de conciencia y en el 0.1% de los pacientes con alteración de conciencia (Glasgow < 15) (2). En el primer caso se recurre al estudio dinámico en flexo-extensión cuando ha pasado la fase de contractura antiálgica aguda. El enfermo debe estar consciente, neurológicamente intacto y ser capaz de realizar estos movimientos bajo la supervisión médica (5, 6).

El camino ha seguir en el enfermo inconsciente no está ampliamente estudiado en la literatura. Se ha determinado que esta situación puede afectar a un 2% de los enfermos ingresados en UCI (7). La opción de mantener el collar durante el periodo en que el enfermo esté inconsciente no está exenta de riesgos, por lo que puede ser útil el realizar pruebas diagnósticas que ayuden a la retirada precoz del collar. Entre estas pruebas hay que reseñar:

1.-Flexo-extensión pasiva bajo fluoroscopia (8).

2.-El test de estiramiento. Consiste en la colocación de una tracción cervical axial de una forma gradual y controlada desde 2-5 Kg hasta un máximo de 10-12 Kg. Los hallazgos que demuestran inestabilidad son: separación de los espacios intervertebrales, desplazamiento sagital de un cuerpo vertebral mayor de 3.5 mm, angulación segmentaria mayor de 11º, distracción atlantooccipital, separación de las apófisis espinosas o subluxación de las articulaciones posteriores (7, 9). Sus defensores abogan que la tracción axial supone menos riesgo para estos pacientes que la flexoextensión pasiva.

3. Resonancia Magnética. Es capaz de detectar lesiones ligamentosas, aunque no hay suficiente evidencia de la correlación entre los hallazgos de la RM y la cirugía. Tampoco se puede conocer de una forma directa la relación entre la lesión ligamentosa y la inestabilidad vertebral (10).

Otra utilidad de la RM en los traumatismos cervicales es el estudio de la lesión neurológica no justificada por los hallazgos en Rx y TC. El paciente, en cualquiera de los casos, debe de estar hemodinámicamente estable.

BIBLIOGRAFÍA ❑

1. Grossmann MD, Reilly RA, Gillet T, et al. National survey of the incidence of cervical spine injury and approach to cervical spine clearance in US trauma centers. J Trauma 1999; 47: 684-690.
2. Chiu WC, Haan JM, CushingBM, et al. Ligamentous injuries of the cervical spine in unreliable blunt trauma patients: incidence, evaluation, and outcome. J Trauma 2001; 50: 457-464.
3. Hoffman JR, Mower WR, Wolfson AB, et al. Validity of a set of clinical criteria to rule out injury to the cervical spine in patients with blunt trauma. N Engl J Med 2000; 343(2): 94-99.
4. Nuñez DB,, Zuluaga A, Fuentes-Bernardo DA, et al. Cervical spine trauma: how much more do we learn by routinely using helical CT? Radiographics 1996; 16(6): 1307-1318.
5. Slucky AV, Eismont FJ. Treatment of acute injury of the cervical spine. J Bone Joint Surg 1994; 76 A: 1882-1896.
6. Wang JC, Hatch JD, Sandhu HS, et al. Cervical flexion and extension radiographs in acutely injured patients. Clin Orthop 1999; 364: 111-116.
7. Harris MB, Kronlage SC, Carboni PA, et al.. Evaluation of the cervical spine in the polytrauma patient. Spine 2000; 25(22): 2884-2892.
8. Sees DN, Rodríguez-Cruz LR, Flaherty SF, et al. The use of bedside fluoroscopy to evaluate the cervical spine on obtunded trauma patients. J Trauma 1998; 45: 768-771.
9. White AA, Panjabi MM. Update on the evaluation of instability of lower cervical spine. Inst Course Lect 1987; 36: 513-520.
10. Vaccaro AR, Kreidl KO, Pan W, et al. Usefulness of MRI in isolated upper cervical spine fractures in adults. J Spinal Disord 1998; 11(4): 959-962.

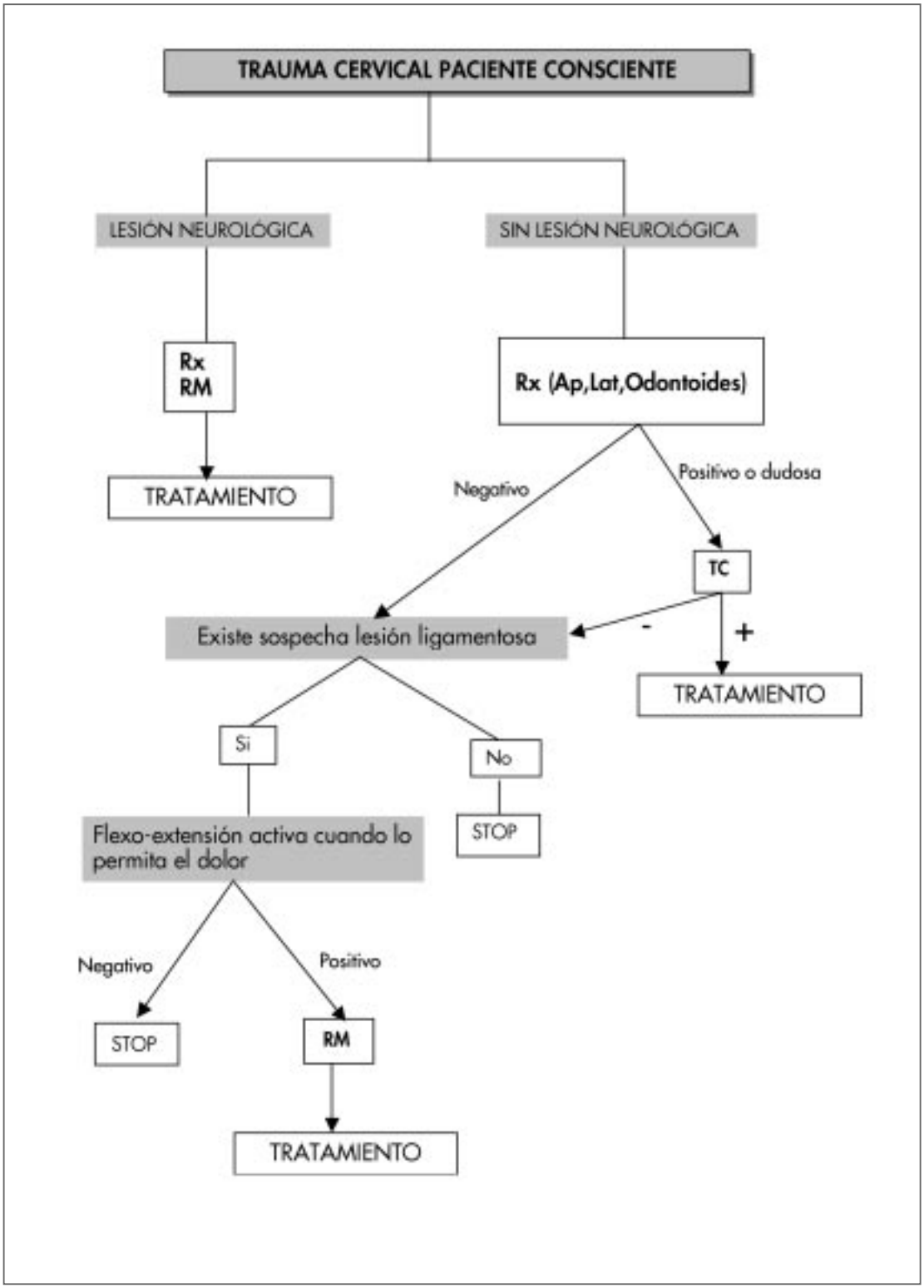
TRAUMA CERVICAL PACIENTE CONSCIENTE
LESIÓN NEUROLÓGICA
SIN LESIÓN NEUROLÓGICA
Rx
RM
TRATAMIENTO
Rx (Ap,Lat,Odontoides)
Negativo
Positivo o dudosa
TC
-
+
TRATAMIENTO
Existe sospecha lesión ligamentosa
Si
No
STOP
Flexo-extensión activa cuando lo permita el dolor
Negativo
Positivo
STOP
RM
TRATAMIENTO

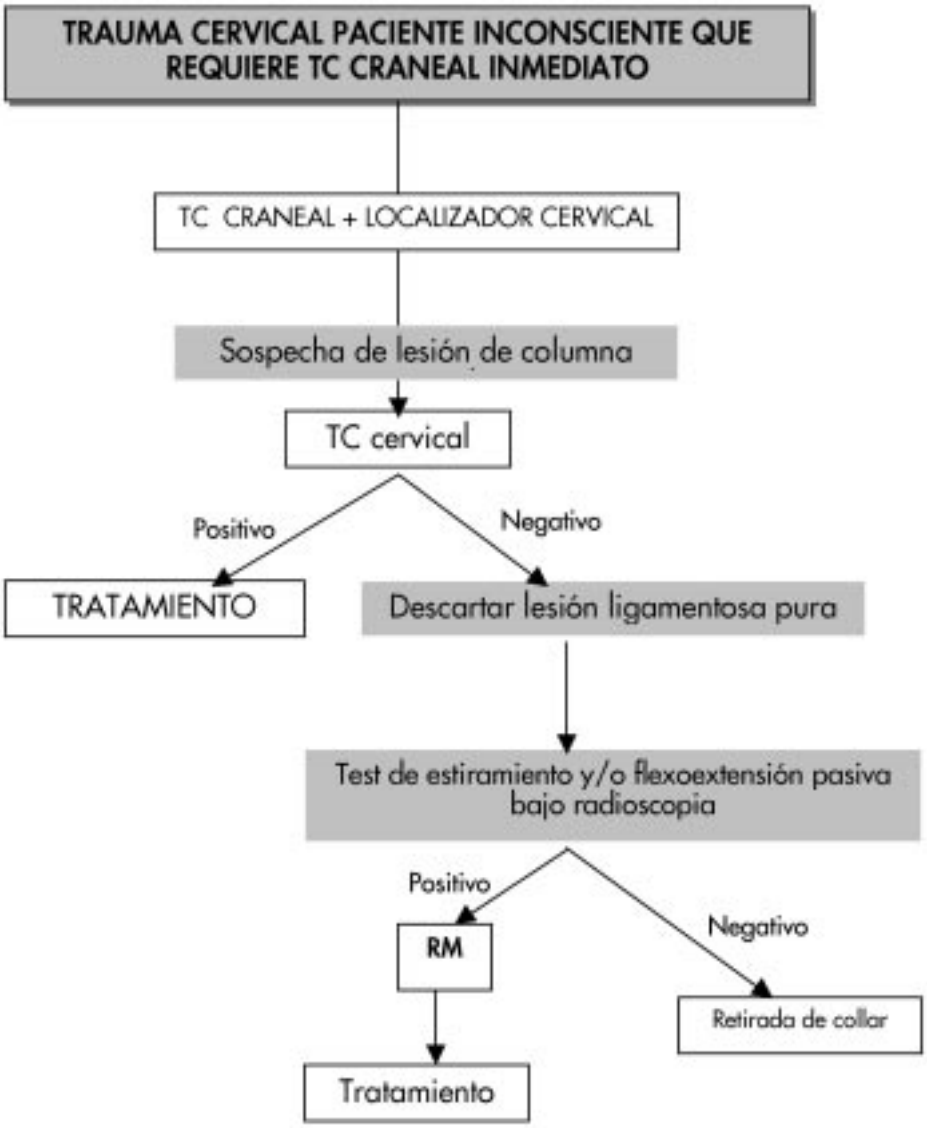
TRAUMA CERVICAL PACIENTE INCONSCIENTE QUE REQUIERE TC CRANEAL INMEDIATO
TC CRANEAL + LOCALIZADOR CERVICAL
Sospecha de lesión de columna
TC cervical
Positivo
Negativo
TRATAMIENTO
Descartar lesión ligamentosa pura
Test de estiramiento y/o flexoextensión pasiva bajo radioscopia
Positivo
Negativo
RM
Retirada de collar
Tratamiento

Cervicalgia

Los signos y síntomas que acompañan a la enfermedad degenerativa cervical no siempre son fáciles de localizar mediante la exploración clínica, por lo que los métodos de imagen pueden jugar un papel decisivo para definir la topografía de la lesión, fundamentalmente en aquellos casos en los que se está valorando una actuación quirúrgica (1). Por otro lado, la información anatómica aportada por los métodos de imagen no puede valorarse sin una correcta correlación clínica, dada la elevada incidencia de cambios degenerativos encontrados en la población asintomática (2).

En caso de dolor cervical agudo, sin la presencia de lesión neurológica y en ausencia de otros signos de alarma que sugieran una causa no mecánica, se puede iniciar el tratamiento médico sin necesidad de recurrir a ningún estudio de imagen (3). Si la sintomatología no revierte se pasará al protocolo de dolor subagudo-crónico.

Si el dolor cervical agudo, se acompaña de alteración neurológica se deben realizar estudios de imagen. Se recomienda empezar por la radiografía convencional que aportará información sobre los cambios óseos, amplitud del canal y altura de los espacios discales. La RM permitirá observar de forma directa la compresión de las estructuras nerviosas (4).

En los pacientes con dolor cervical subagudo o crónico, con o sin antecedente traumático o quirúrgico, está indicado la realización de un estudio radiológico simple que debe incluir al menos una proyección anteroposterior y lateral. El estudio de odontoides puede estar especialmente indicado en procesos reumáticos y las proyecciones oblicuas cuando se sospecha compromiso foraminal (5).

El papel de la RM en la columna degenerativa se limitaría al estudio de la causa de compresión nerviosa cuando existe compromiso neurológico (6). En la columna postquirúrgica, tras la administración de gadolinio, puede ser útil para diferenciar recurrencia herniaria de tejido cicatricial. En el caso de infección, la RM, es más sensible que la TC y la radiografía convencional y más específica que la gammagrafía (4). En las artritis permite un estudio de extensión y puede ayudar al diagnóstico diferencial entre las diferentes causas que afectan la columna cervical (7). Para el estudio de la patología medular, inflamatoria o tumoral, también se considera la técnica de elección (4).

La TC es la técnica ideal para el estudio de las lesiones óseas degenerativas, traumáticas o tumorales. En la patología degenerativa su papel ha pasado a un segundo plano tras la RM. Sólo cuando la RM está contraindicada se considera una alternativa válida realizada tras la mielografía (1). En el caso de tumores óseos ayuda a caracterizar la matriz tumoral.

BIBLIOGRAFÍA ❑

1. Russell EJ. Cervical disk disease. Radiology 1990; 177: 313-325.
2. Teresi LM, Lufkin RB, Reicher MA, et al. Asymptomatic degenerative disk disease and spondylosis of the cervical spine: MR imaging. Radiology 1987; 164: 83-88.
3. Hardin J. Pain and the cervical spine. Bull Rheum Dis 2001; 10: 1-5.
4. Khanna AJ, Carbone JJ, Kebaish KM, et al. Magnetic resonance imaging of the cervical spine. J Bone Joint Surg 2002; 84 A(suppl 2): 70-80.
5. Johnson MJ, Lucas GL. Value of cervical spine radiographs as a screening tool. Clin Orthop 1997; 340: 102-108.
6. Shafaie FF, Wippold FJ, Gado M, et al. Comparison of computed tomography myelography and magnetic resonance imaging in the evaluation of cervical spondylotic myelopathy and radiculopathy. Spine 1999; 17: 1781-1785.
7. Janssen H, Weissman BN, Aliabadi P, et al. MR imaging of arthritides of the cervical spine. Magn reson Imaging Clin NA 2000; 8: 491-512.

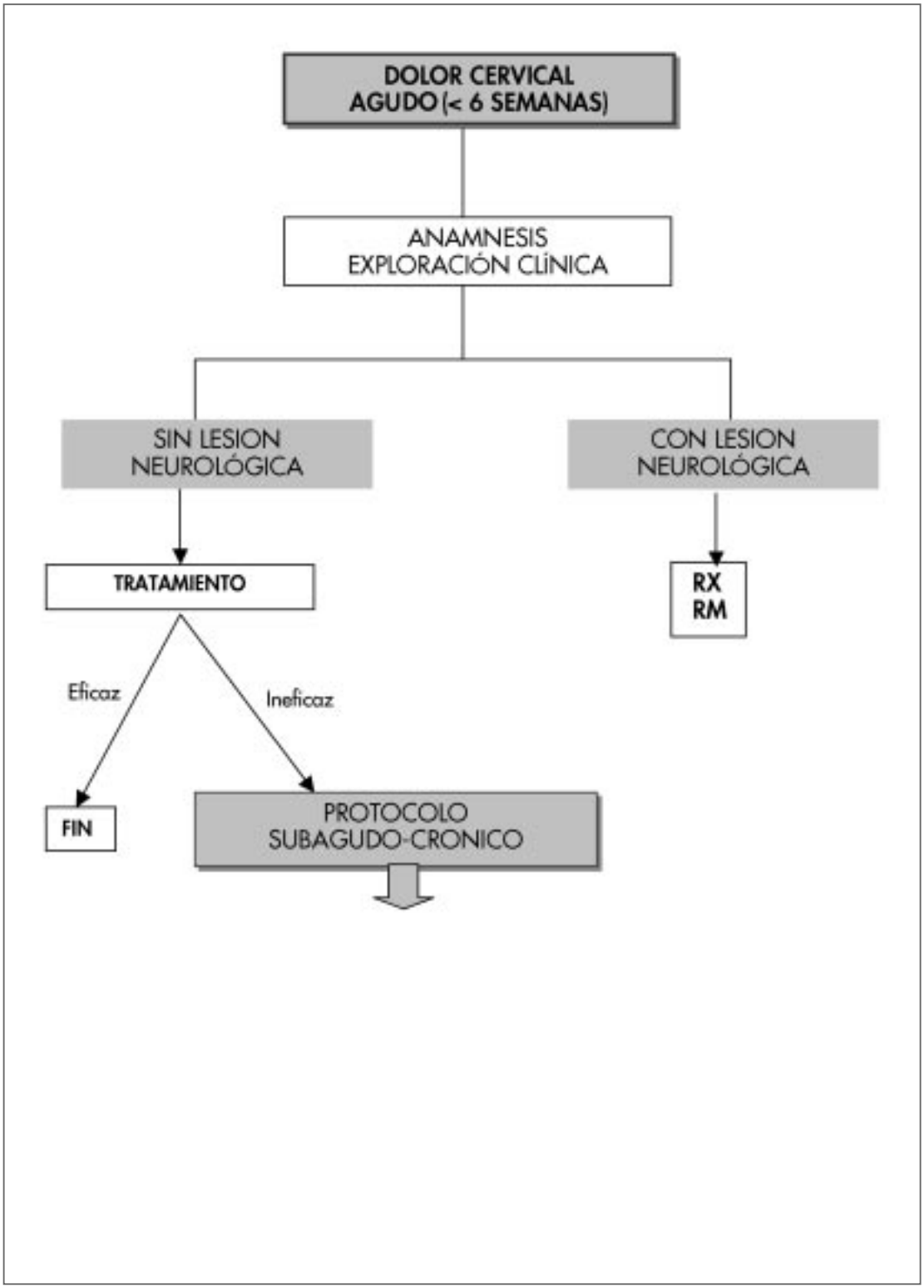
DOLOR CERVICAL
AGUDO (< 6 SEMANAS)
ANAMNESIS
EXPLORACIÓN CLÍNICA
SIN LESION
NEUROLÓGICA
CON LESION
NEUROLÓGICA
TRATAMIENTO
RX
RM
Eficaz
Ineficaz
FIN
PROTOCOLO
SUBAGUDO-CRONICO

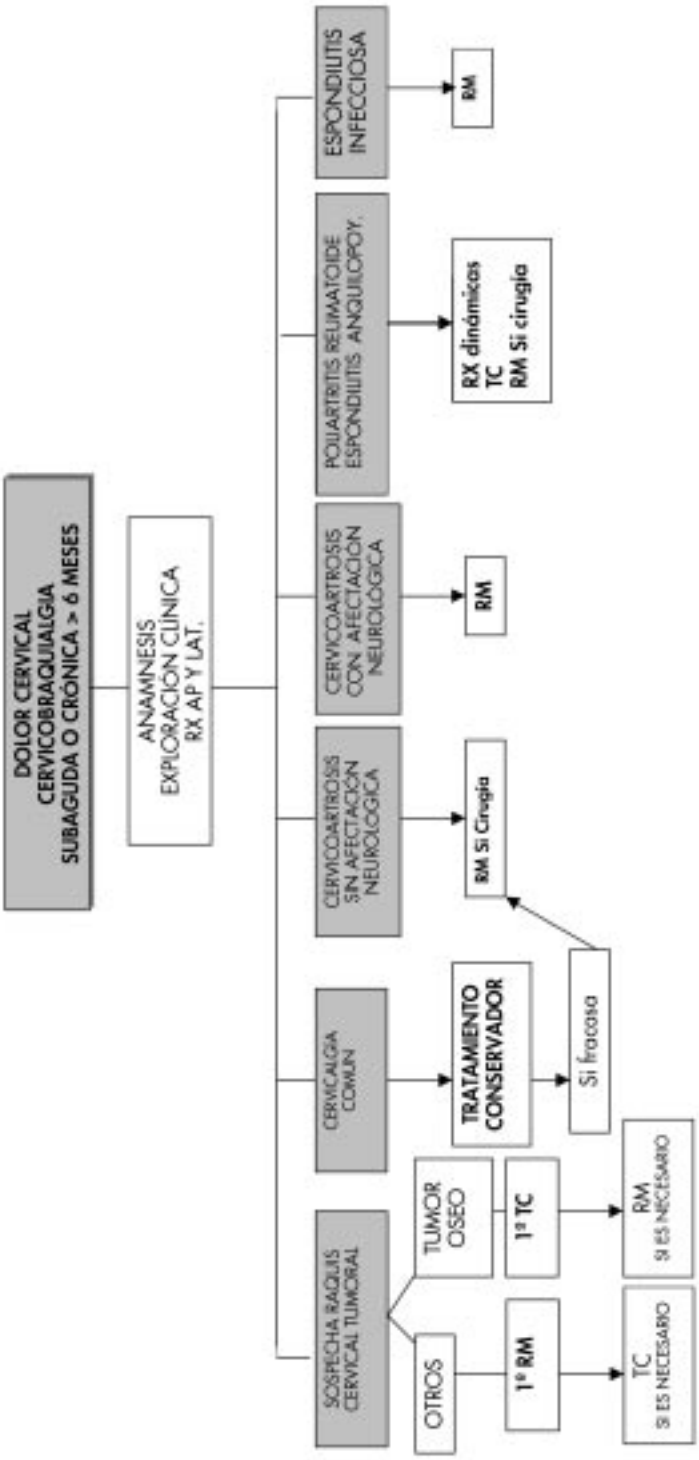
DOLOR CERVICAL
CERVICOBRAQUIALGIA
SUBAGUDA O CRÓNICA > 6 MESES
ANAMNESIS
EXPLORACIÓN CLÍNICA
RX AP Y LAT.
SOSPECHA RAQUIS CERVICAL TUMORAL
OTROS
TUMOR OSEO
1º RM
1º TC
TC
SI ES NECESARIO
RM
SI ES NECESARIO
CERVICALGIA COMUN
TRATAMIENTO CONSERVADOR
Si fracasa
CERVICOARTROSIS SIN AFECTACIÓN NEUROLÓGICA
RM Si Cirugía
CERVICOARTROSIS CON AFECTACIÓN NEUROLÓGICA
RM
POLIARTRITIS REUMATOIDE
ESPONDILITIS ANQUILOPOY.
RX dinámicas
TC
RM Si cirugía
ESPONDILITIS INFECCIOSA
RM

Dolor lumbar y ciática

La patología espinal no sigue el modelo clásico de enfermedad donde la severidad de las alteraciones patológicas se correlaciona con la severidad de los síntomas, ya que muchas de las alteraciones de la anatomía normal están presentes tanto en la población sintomática como en la asintomática (1). Esto ha contribuido a que no sea adecuado realizar una clasificación de los pacientes con lumbalgia exclusivamente desde el punto de vista radiológico, sino conjuntamente con los datos clínicos (2).

Los trastornos mecánicos de la columna lumbosacra son la causa más frecuente de dolor lumbar. Son alteraciones limitadas a las estructuras de la columna que pueden mejorar clínicamente si se les concede el tiempo suficiente (3). Sin embargo, en la práctica clínica, muchos de estos procesos se cronifican, sin que exista un conocimiento claro de los factores que contribuyen a dicha cronificación (4). El tiempo de evolución debe ser, por tanto, un elemento importante en el enfoque diagnóstico y terapéutico.

1º DOLOR LUMBAR AGUDO

Se considera agudo el cuadro doloroso que dura menos de 6 semanas (5). El enfoque puede diferir si el dolor lumbar se asocia o no a dolor ciático.

A. SIN DOLOR CIÁTICO

Si se trata de un dolor mecánico el tratamiento se puede iniciar sin necesidad de realizar pruebas diagnósticas. No obstante, hay situaciones de alarma clínica en las que se debe de realizar un estudio radiológico simple, AP y lateral, para descartar la posibilidad de procesos más severos como infección, fractura o tumor (6):

1. Traumatismo significativo, o suave en mayores de 50 años.
2. Pérdida de peso no explicada.
3. Fiebre no explicada.
4. Inmunodepresión.
5. Historia de neoplasia.
6. Adicto a drogas intravenosas.

7. Osteoporosis o uso de corticoides.

8. Edad mayor de 70 años.

Si en el estudio radiológico se confirma o persiste la sospecha de una lesión no mecánica de la columna, se puede completar el estudio con TC o RM.

B. CON DOLOR CIÁTICO

El dolor ciático se define como aquel que se distribuye por una raíz nerviosa del nervio ciático y que puede acompañarse de déficit motor o sensitivo (5).

La mayoría de los casos suelen ser secundarios a hernia discal o estenosis de canal. El tratamiento se puede iniciar generalmente sin necesidad de estudios de imagen. Estos estudios incluso se pueden obviar si la evolución clínica es favorable. En cambio, si existe un déficit neurológico y ante la posibilidad de requerir un tratamiento quirúrgico se debe de realizar una RM que se ha confirmado como el método de imagen más exacto en la demostración de la anatomía de la cola de caballo y de la presencia de hernia discal (7). La radiología simple no suele aportar información diagnóstica adicional, aunque puede ser necesaria en caso de anomalías de transición para definir exactamente el nivel lesional (8). Del mismo modo, si existen los signos de alarma descritos en el apartado anterior el estudio radiológico simple sigue siendo un paso inicial que orienta hacia el diagnóstico de procesos no mecánicos de la columna lumbar.

2º DOLOR LUMBAR SUBAGUDO Y CRÓNICO

Se considera dolor lumbar subagudo el que dura más de 6 semanas y crónico el que dura más de 12 semanas (5).

El estudio radiológico simple, AP y lateral, debe de ser la técnica de estudio inicial que permite evaluar la existencia y severidad de los cambios degenerativos discofacetarios, las alteraciones de la alineación vertebral, la posibilidad de fractura, de un proceso inflamatorio - infeccioso crónico o de un tumor (9).

Las causas mecánicas son el origen más frecuente de lumbalgia crónica. La TC y la RM fundamentalmente incrementan la seguridad diagnóstica en un alto porcentaje de casos, pero no han demostrado que modifiquen significativamente la actitud terapéutica (10). La TC es superior en la demostración de los cambios anatómicos óseos, lo que puede ser especialmente útil si se plantea una cirugía por estenosis de canal o espondilolistesis (11). En la patología discal la RM se considera superior a la TC (12).

Con respecto a las técnicas diagnósticas invasivas, la mielografía ha sido sustituida prácticamente por la RM. La discografía aún es defendida por algunos autores como técnica para detectar los discos sintomáticos en aquellos pacientes candidatos a artrodesis vertebral (13).

Causas no mecánicas de dolor lumbar agudo o crónico:

Entre las causas no mecánicas que pueden presentarse tanto con un cuadro agudo como con un cuadro subagudo-crónico hay que destacar las fracturas por insuficiencia, los tumores vertebrales y las infecciones.

Se denominan fracturas por insuficiencia aquellas cuya causa principal es una debilidad estructural generalizada del hueso. Esta debilidad suele ser generalmente secundaria a osteoporosis de causa senil, aunque existen otras enfermedades o medicamentos que pueden contribuir a la disminución de la resistencia ósea, como puede ser la enfermedad pulmonar obstructiva crónica, el alcoholismo, el tratamiento con corticoides, etc. (14). Los hallazgos en radiología convencional pueden ser suficientes para su diagnóstico. Los estudios clínicos y de laboratorio son los que pueden orientar sobre una causa subyacente como la osteoporosis, osteomalacia, mieloma múltiple, hiperparatiroidismo o fallo renal (15). La necesidad de otros métodos de imagen surge cuando se produce compromiso del canal o se plantea el diagnóstico diferencial con una fractura patológica secundaria a un tumor subyacente. Para estos objetivos la RM se ha mostrado especialmente útil, ya que a su definición anatómica une la posibilidad de demostrar edema, un signo de que la fractura es reciente o inestable, hallazgo que puede tener implicaciones terapéuticas (16). Hay que reseñar que las técnicas de difusión están ofreciendo resultados esperanzadores para la distinción entre fracturas de causa benigna o maligna (17).

La patología tumoral más frecuente de la columna son las metástasis y el mieloma. Se estima una incidencia anual de un 5% en los pacientes con cáncer conocido (18). No obstante también se sabe que aún en pacientes con un tumor primario conocido hasta un tercio de las fracturas por compresión pueden ser benignas (19). Como el manejo en ambos casos suele ser diferente, la importancia de un diagnóstico por imagen preciso adquiere una importancia crucial. La RM se considera la técnica más útil para este propósito. Aunque la gammagrafía puede estudiar el esqueleto entero, la caracterización anatómica de las lesiones se debe realizar con RM. Los hallazgos por imagen pueden aportar un diagnóstico de certeza de lesión benigna o maligna. En caso de duda los estudios seriados o la biopsia pueden aportar el diagnóstico definitivo (20, 21).

Si las lesiones localizadas en columna plantean la posibilidad de un tumor óseo primitivo. la TC permite definir con mayor resolución anatómica las lesiones óseas, así como estudiar su densidad interior y la existencia o no de calcificación de la matriz tumoral. La RM puede ser muy útil para definir la extensión a partes blandas o canal espinal (22).

Ante la sospecha de una infección puede ser muy útil la comparación de la radiología simple actual con exploraciones previas si existen y están disponibles. En cualquier caso la RM incluyendo la técnica de STIR es muy sensible para el diagnóstico del edema precoz de las plataformas vertebrales asociado a la discitis. En casos más evolucionados podrá aportar una información anatómica sobre el grado de destrucción vertebral y de extensión a las partes blandas adyacentes o canal espinal. El siguiente paso sería el diagnóstico del germen causal, lo que se puede conseguir a través del hemocultivo o de la punción-aspiración del disco patológico (23).

3º COLUMNA POSTQUIRÚRGICA

Se ha estimado que hasta un 15% de los pacientes que sufren una primera laminectomía pueden cursar con persistencia del dolor lumbar (24).

Ante la sospecha de infección la RM es la técnica de elección. Si persisten dudas se puede realizar una punción diagnóstica (25).

Para la distinción entre persitencia o recidiva herniaria de la fibrosis residual la RM con gadolinio ha demostrado una exactitud superior a las demás técnicas no invasívas. Si la RM está contraindicada, la TC con contraste intravenoso y la mielografía pueden ser alternativas válidas. La aracnoiditis también puede ser diagnosticada con RM o mielografía (12).

La inestabilidad postquirúrgica puede sospecharse en la radiología convencional y confirmarse mediante estudios dinámicos en flexoextensión que pongan de manifiesto un desplazamiento vertebral de al menos 3 mm (26).

La TC es la técnica no invasiva más indicada para la valoración postquirúrgica de las artrodesis por injerto óseo, del estudio de la localización e integridad de los implantes metálicos como los tornillos transpediculares (27).

4º TRAUMATISMO VERTEBRAL DORSOLUMBAR

El estudio de los traumatismos debe iniciarse con la radiología simple en proyección anteroposterior y lateral. La TC es la técnica de elección para completar el estudio de las fracturas del cuerpo visibles en radiología simple. Aunque la radiología simple sugiera una fractura por acuñamiento la TC puede desvelar hasta en un 25% de los casos que realmente se trata de una fractura por estallido con diferentes grados de retropulsión del muro de la pared posterior (28). La presencia de lesión neurológica, sobre todo a nivel dorsal, es indicación de RM, por su mayor capacidad de detección de las lesiones medulares (29).

BIBLIOGRAFÍA

1. Hadelmann S. Failure of the pathology model to predict back pain. Spine 1990; 15(7): 718-724.
2. Roach KE, Brown MD, Albin RD, et al. The sensitivity and specificity of pain response to activity and position in categorizing patients with low back pain. Phys Ther 1997; 77: 730-737.
3. Kraemer J. Presidential address: natural course and prognosis of intervertebral disc diseases. Spine 1995; 20: 635-639.
4. Jayson MIV. Why does acute back pain become chronic? Spine 1997; 22(10): 1053-1056.
5. Frymoyer JW. Back pain and sciatica. NEJM 1988; 318(5): 291-300.
6. Acute low back problems in adults: assessment and treatment. Agency for health care Policy and research. Clin Pract Guidel Quick Ref Guide Clin 1994; (14) iii-iv: 1-25.
7. Albeck MJ, Hilden J, Kjaer L, et al. A controlled comparison of myelography, computed tomography and magnetic resonance imaging in clinically suspected lumbar disc herniation. Spine 1995; 20: 443-448.
8. O'Driscoll CM, Irwin A, Saifuddin A. Variations in morphology of the lumbosacral junction on sagittal MRI: correlation with plain radiography. Skeletal Radiol 1996; 25: 225-230.

9. Halpin SFS, Yeoman L, Dundas DD. Radiographic examination of the lumbar spine in a community hospital: an audit of current practice. BMJ 1991; 303: 813-815.

10. Gillan MGC, Gilbert FJ, Andrew JE, et al. Influence of imaging on clinical decision making in the treatment of lower back pain. Radiology 2001; 220: 393-399.

11. Tallroth K. Plain CT of the degenerative lumbar spine. Eur J Radiol 1998; 27: 206-213.

12. Boden SD. The use of radiographic imaging studies in the evaluation of patients who have degenerative disorders of the lumbar spine. J Bone Joint Surg 1996; 78 A(1): 114-124.

13. Cohoun E, McCall IW, Willians I, et al. Provocation discography as a guide to planning operations on the spine. J Bone Joint Surg 1988; 70 B(2): 267-271.

14. Pérez-Higueras A, Alvarez L, Rossi R, y cols. Vertebroplastia percutánea. Radiología 2002; 44(1): 16-22.

15. Kanis JA, Delmas P, Buckhardt P, et al. Guidelines for diagnosis and management of osteoporosis. Osteoporosis Int 1997; 7: 390-406.

16. Watts NB, Harris ST, Genant HK. Treatment of painful osteoporotic vertebral fracture with percutaneous vertebroplasty or kyphoplasty. Osteoporosis Int 2001; 12: 429-437.

17. Baur A, Stäbler A, Huber A, et al. Diffusion-weighted magnetic resonance imaging of spinal bone marrow. Seminars in Musculoskeletal Radio 2001; 5 (1): 35-42.l

18. Ries LAG, Kosary CL,Hankey BF, et al. Cancer statistic review, 1973-1996. National Cancer Institute. NIH Publication No 99-2789. Bethesda, MD, 1999.

19. Tann SB, Kozak JA, Mawad ME. The limitations of magnetics resonance imaging in the diagnosis of pathologic vertebral fractures. Spine 1991; 16(8):919-923.

20. An HS, Andreshak TG, Williams A, et al. Can we distinguish between benign versus malignant compression fractures of the spine by magnetic resonance imaging? Spine 1995; 20(16): 1776-1782.

21. Taoka T, Mayr NA, Lee HJ, et al. Factor influencing visualization of vertebral metastases on MR imaging versus bone scintigraphy. AJR 2001; 176: 1525-1530.

22. Murphey MD, Andrews CL, Flemming DJ, et al. Primary tumors of the spine: radiologic-pathologic correlation. Radiographics 1996; 16: 1131-1158.

23. Rodiek SO. Diagnostic methods in spinal infections. Radiooge 2001; 41(11): 976-986.

24. Waddell G. Failures of disc surgery and repeat surgery. Acta Orthop Belgica 1987; 20: 379-384.

25. Boden SD, Davis DO, Dina TS, et al. Postoperative diskitis: distinguishing early MR imaging findings from normal postoperative disk space changes. Radiology 1992; 184: 765-771.

26. Boden SD, Wiesel SW. Lumbosacral segmental motion in normal individuals. Have we been measuring instability properly? Spine 1990; 15: 571-575.

27. Siambanes D, Mather S. Comparison of plain radiographs and CT scans in instrumentated posterior lumbar interbody fusion. Orthopedics 1998; 21(2): 165-167.

28. Ballock RT, Mackersie R, Abitbol JJ, et al. Can burst fractures be predicted from plain radiographs? J Bone Joint Surg 1992; 74B: 147-150.

29. Brandser EA, El-Khoury GY. Thoracic and lumbar spine trauma. Radiol Clin NA 1997; 35(3): 533-557.

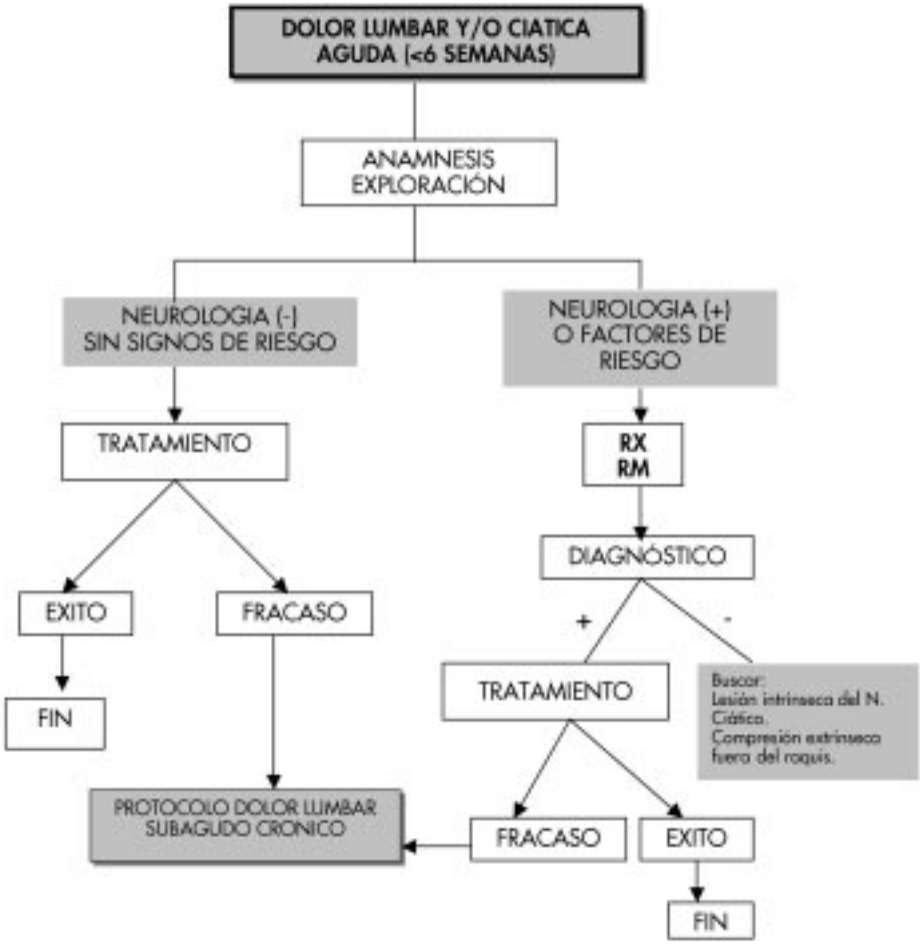
DOLOR LUMBAR Y/O CIATICA AGUDA (<6 SEMANAS)
ANAMNESIS EXPLORACIÓN
NEUROLOGIA (-) SIN SIGNOS DE RIESGO
NEUROLOGIA (+) O FACTORES DE RIESGO
TRATAMIENTO
RX RM
DIAGNÓSTICO
EXITO
FRACASO
+
-
FIN
TRATAMIENTO
Buscar: lesión intrínseca del N. Ciático. Compresión extrínseca fuera del raquis.
PROTOCOLO DOLOR LUMBAR SUBAGUDO CRONICO
FRACASO
EXITO
FIN

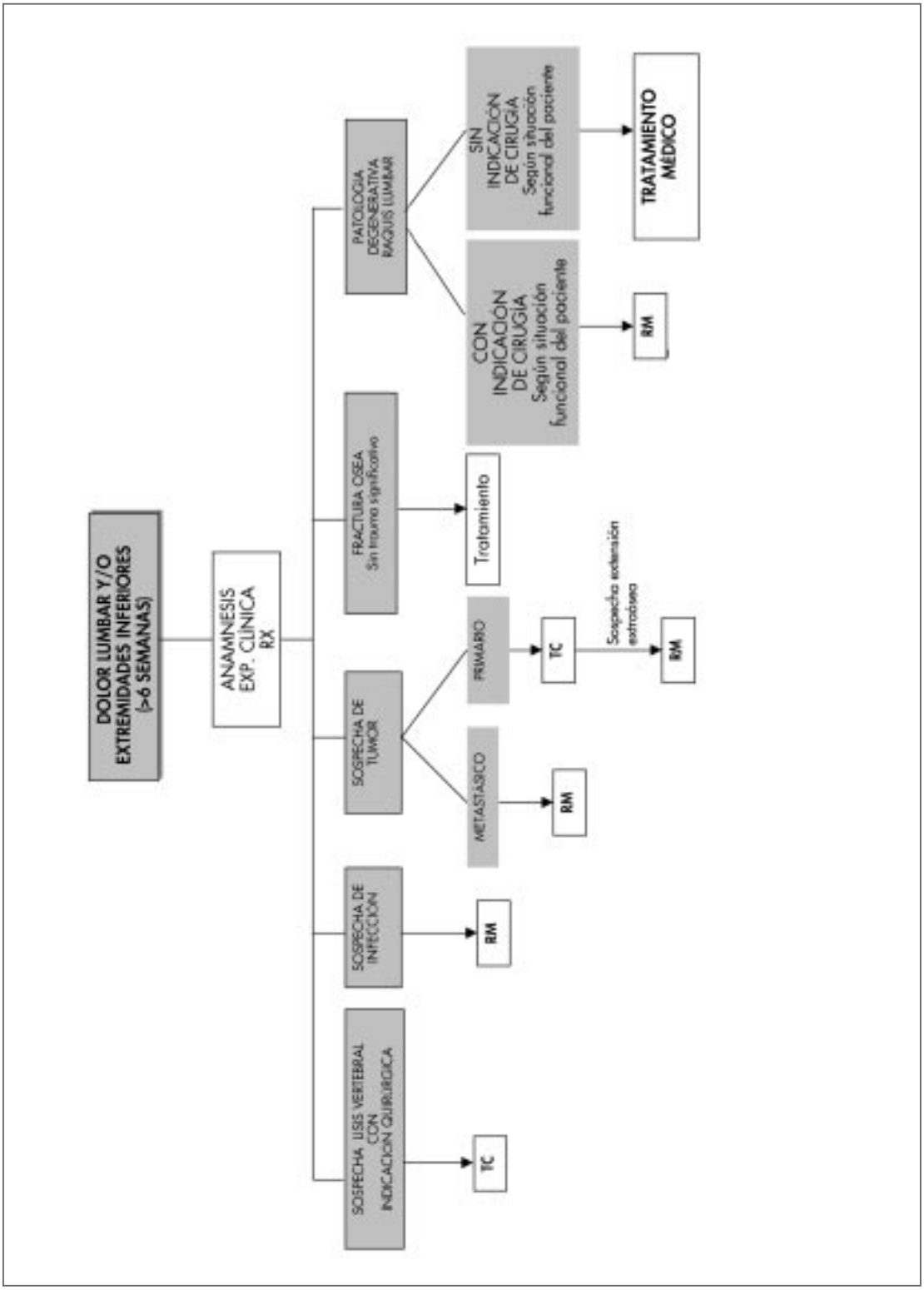
DOLOR LUMBAR Y/O EXTREMIDADES INFERIORES (>6 SEMANAS)
ANAMNESIS EXP. CLÍNICA RX
SOSPECHA LISIS VERTEBRAL CON INDICACIÓN QUIRÚRGICA
TC
SOSPECHA DE INFECCIÓN
RM
SOSPECHA DE TUMOR
METASTÁSICO
RM
PRIMARIO
TC
Sospecha extensión extraósea
RM
FRACTURA ÓSEA Sin trauma significativo
Tratamiento
PATOLOGÍA DEGENERATIVA RAQUIS LUMBAR
CON INDICACIÓN DE CIRUGÍA Según situación funcional del paciente
RM
SIN INDICACIÓN DE CIRUGÍA Según situación funcional del paciente
TRATAMIENTO MÉDICO

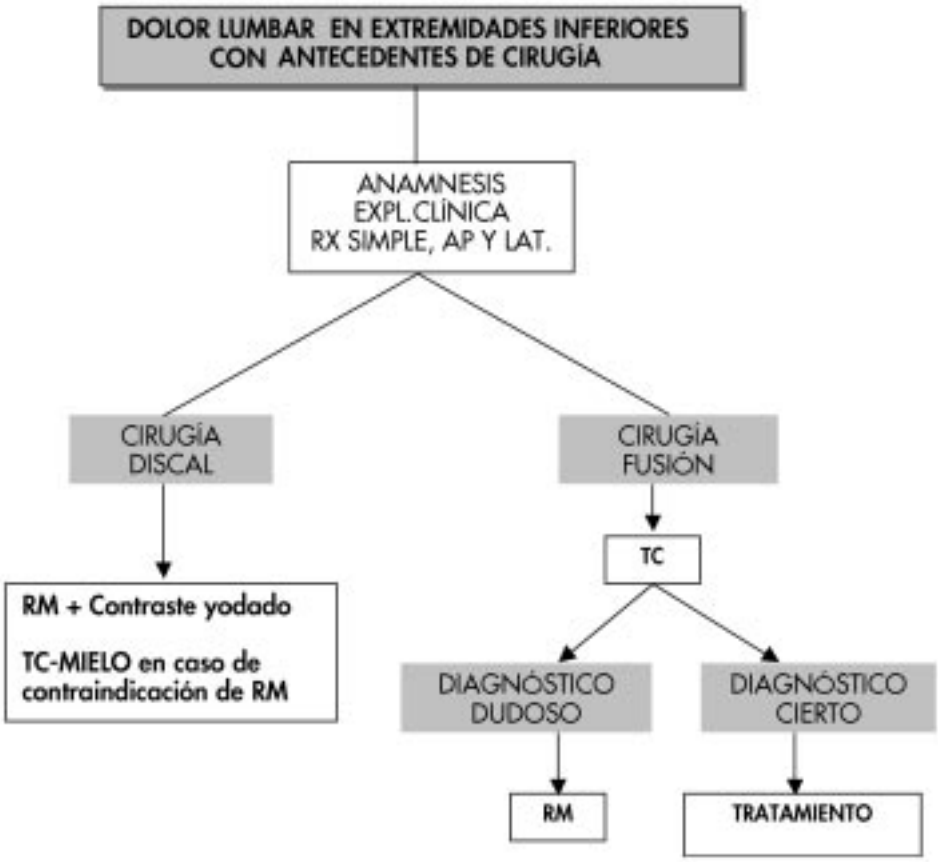
DOLOR LUMBAR EN EXTREMIDADES INFERIORES CON ANTECEDENTES DE CIRUGÍA
ANAMNESIS
EXPL.CLÍNICA
RX SIMPLE, AP Y LAT.
CIRUGÍA DISCAL
CIRUGÍA FUSIÓN
RM + Contraste yodado
TC-MIELO en caso de contraindicación de RM
TC
DIAGNÓSTICO DUDOSO
DIAGNÓSTICO CIERTO
RM
TRATAMIENTO

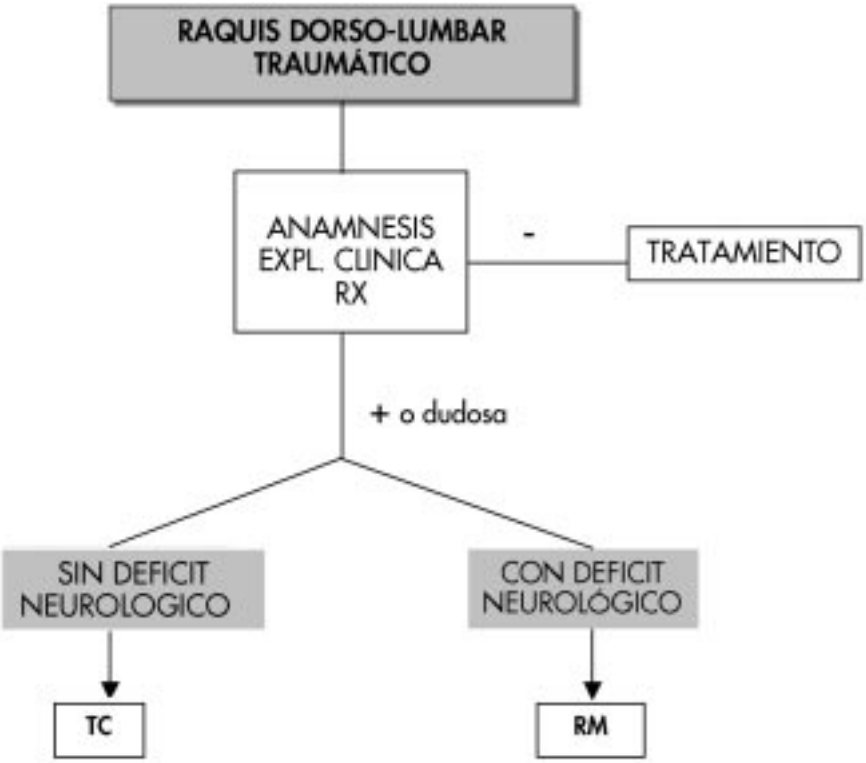
RAQUIS DORSO-LUMBAR TRAUMÁTICO
ANAMNESIS EXPL. CLINICA RX
-
TRATAMIENTO
+ o dudosa
SIN DEFICIT NEUROLOGICO
CON DEFICIT NEUROLÓGICO
TC
RM

Déficit neurológico de origen medular y radicular

La causa más frecuente de mielopatía es la compresión de la médula por osteofitos o material herniado de los discos vertebrales en el segmento cervical de la columna vertebral. La afectación en el segmento dorsal es menos frecuente (1). En el siguiente lugar se encuentran la compresión medular por metástasis en los cuerpos vertebrales y los traumatismos (objeto de otro apartado). Otras causas son las neoplasias primarias, infecciones, enfermedades inflamatorias y desmielinizantes, enfermedades degenerativas, lesiones de origen vascular, mielopatías metabólicas y por déficit nutricional e idiopáticas.

El diagnóstico clínico de mielopatía se basa en el interrogatorio y exploración del paciente, que orientará hacia una localización de la lesión en la médula espinal y no en el cerebro o los nervios periféricos y, en muchos casos, podrá concretar el segmento medular afectado. Otros datos como los antecedentes (por ejemplo de neoplasia o inmunodeficiencia), forma de comienzo y evolución de los síntomas (lentamente progresivo o insidioso, brusco o con empeoramiento escalonado), antecedente de traumatismo significativo, presencia o no de dolor, ayudarán a definir más los posibles diagnósticos (2).

Cuando se sospecha que un síndrome deficitario neurológico está causado por una lesión en la médula espinal o las raíces espinales el estudio radiológico juega un papel fundamental (3).

Desde el punto de vista anatómico el diagnóstico se basa en la distinción entre lesiones extradurales, intradurales o intramedulares.

Las técnicas de neuroimagen están indicadas de forma urgente en todos los casos en que el déficit neurológico se haya instaurado de forma aguda o subaguda o se haya producido un deterioro agudo o subagudo en un déficit crónico. En esos casos se debe realizar de forma inmediata, si de su realización se puede derivar una acción terapéutica.

Signos deficitarios medulares acompañados de dolor local o radicular:

En este grupo las causas más frecuentes son la espondilosis, las metástasis y las infecciones, localizadas en el espacio extradural. Sin embargo, las enfermedades desmielinizantes y otras mielopatías como la siringomielia pueden presentarse con síndromes dolorosos.

La RM es la técnica de elección en el estudio radiológico de estos pacientes, por su sensibilidad y por ser una técnica poco invasiva.

En caso de falta de disponibilidad o contraindicación la TC-mielografía sería la técnica de elección (2; 4).

Déficit medular progresivo:

El diagnóstico diferencial en este caso es amplio e incluye lesiones medulares intrínsecas o compresiones de la médula por lesiones extramedulares intradurales y extradurales. Así mismo pueden estar causadas por enfermedades desmielinizantes, degenerativas, metabólicas y nutricionales.

La técnica de elección es la RM que permite localizar anatómicamente la lesión y ayuda a establecer su naturaleza, distinguiendo entre masas sólidas y quísticas, nódulos y edema, siringomielia y tumor, etc (5).

Si la RM no es posible o está contraindicada la TC-mielografía es la técnica de elección (6).

En los pacientes oncológicos e infecciosos la RM es también la técnica de elección. No obstante, la posibilidad de afectación simultánea en varios niveles hace que se deba considerar la indicación de Gammagrafía con radioisótopos (3).

Déficit medular con sospecha de esclerosis múltiple:

En el caso del paciente con déficit medular en el que se sospeche el diagnóstico de esclerosis múltiple, además de la RM medular, está indicada la RM craneal, por la mayor sensibilidad para detectar lesiones desmielinizantes en distintas localizaciones.

Déficit medular de inicio brusco o evolución escalonada:

En este supuesto cobran especial relevancia las lesiones de origen vascular (infartos medulares, hematomas epidurales y malformaciones arteriovenosas).

La técnica de elección es también la RM.

En caso de sospecha de malformación arteriovenosa se puede considerar la indicación de angioRM y la TC-mielografía, para confirmar el diagnóstico y localizar los vasos anormales (7).

Si se confirma la presencia de una malformación arteriovenosa y está indicado su tratamiento, la técnica de elección es la angiografía medular diagnóstico-terapéutica.

Limitaciones de la RM en la patología medular y del canal espinal:

Debido a su alta sensibilidad, la RM cuenta con elevado índice de falsos positivos en el diagnóstico de las lesiones que afectan a la médula espinal. Por ello cualquier decisión terapéutica debe precederse de la valoración de un radiólogo y por una correlación meticulosa entre las imágenes radiológicas y los hallazgos clínicos (8).

BIBLIOGRAFÍA ❑

1. Sadasivan KK, Reddy RP, Albright JA. The natural history of cervical spondylotic myelopathy. Yale J Biol Med 1993; 66(3):235-242.

2. American College of Radiology. ACR Appropiateness Criteria: Myelopathy. http://www.acr.org/dyna/?id=appcrit&pdf=0495-506_myelopathy-ac ACR Website Edition. 2003.

   Ref Type: Electronic Citation

3. Kent DL, Haynor DR, Longstreth WT, Jr., Larson EB. The clinical efficacy of magnetic resonance imaging in neuroimaging. Ann Intern Med 1994; 120(10):856-871.

4. Post MJ, Sze G, Quencer RM, Eismont FJ, Green BA, Gahbauer H. Gadolinium-enhanced MR in spinal infection. J Comput Assist Tomogr 1990; 14(5):721-729.

5. Sze G, Krol G, Zimmerman RD, Deck MD. Intramedullary disease of the spine: diagnosis using gadolinium-DTPA-enhanced MR imaging. AJR Am J Roentgenol 1988; 151(6):1193-1204.

6. Karnaze MG, Gado MH, Sartor KJ, Hodges FJ, III. Comparison of MR and CT myelography in imaging the cervical and thoracic spine. AJR Am J Roentgenol 1988; 150(2):397-403.

7. Friedman DP, Tartaglino LM, Fisher AR, Flanders AE. MR imaging in the diagnosis of intramedullary spinal cord diseases that involve specific neural pathways or vascular territories. AJR Am J Roentgenol 1995; 165(3):515-523.

8. Boden SD, McCowin PR, Davis DO, Dina TS, Mark AS, Wiesel S. Abnormal magnetic-resonance scans of the cervical spine in asymptomatic subjects. A prospective investigation. J Bone Joint Surg Am 1990; 72(8):1178-1184.

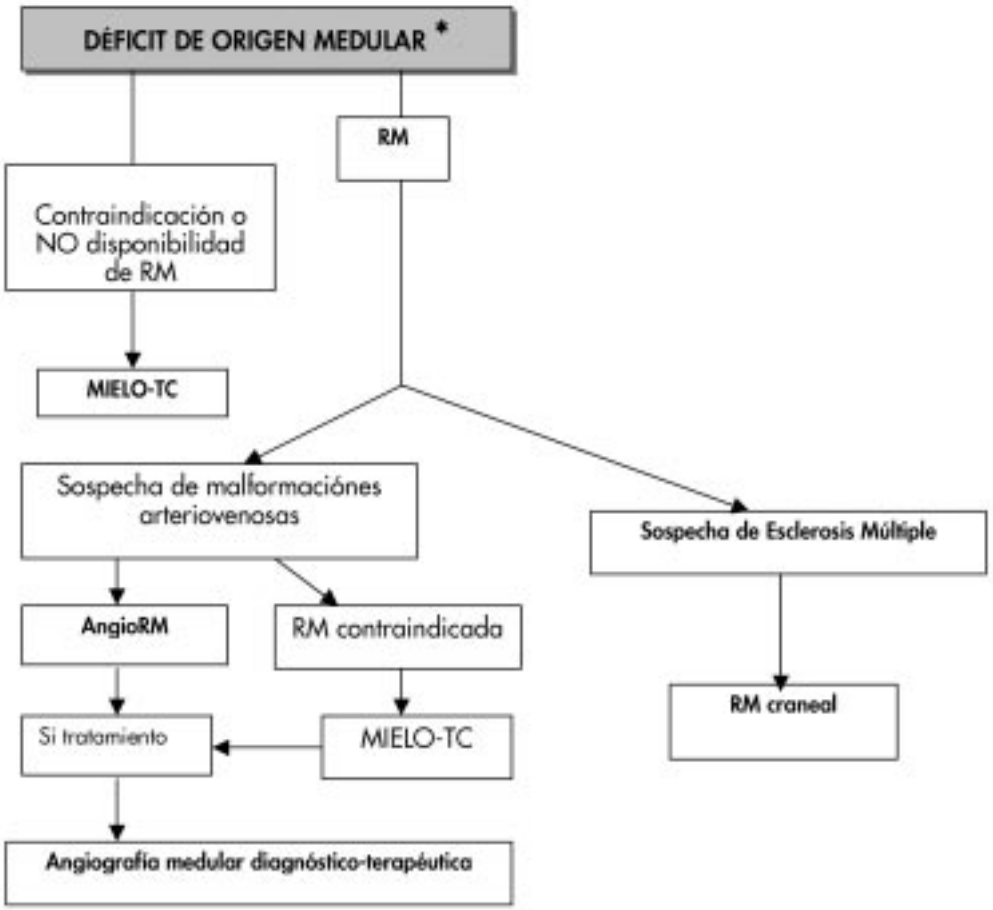

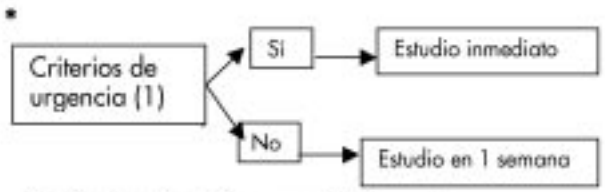

(1) Indicaciones de estudio neurorradiológico urgente:
Déficit de instauración aguda o subaguda o deterioro agudo de un déficit crónico.

Accidente cerebrovascular agudo/ictus

Aparición brusca de un déficit neurológico focal no epiléptico de probable origen vascular. Las causas de este cuadro pueden ser isquémicas o hemorrágicas.

Del total de defunciones ocurridas en Andalucía, año 2001, (60.474) el 11,66% (7.049) son debidas a "Enfermedades Cerebrovasculares".

CLASIFICACIÓN ❑

1. Ictus transitorio

Episodio de déficit neurológico focal de breve duración con recuperación TOTAL del paciente en menos de 24 horas. La mayoría de los accidentes isquémicos transitorios tienen una duración inferior a una hora.

2. Ictus establecido

Se considera cuando los síntomas persisten más de 24 horas.

INDICACIÓN DE ESTUDIO DE NEUROIMAGEN ❑

Todos los pacientes con Ictus Agudo, ya sea transitorio o establecido, deben tener un estudio de neuroimagen en un plazo máximo de 2 semanas desde el comienzo de la clínica por los siguientes motivos (1-4):

- Para diferenciar los distintos tipos de ictus: isquémico y hemorrágico.
- Para descartar enfermedades cerebrales que pueden imitar el ictus.
- Para obtener información sobre la etiología.
- Para planificar el tratamiento y seguimiento del paciente.
- Para identificar enfermedades concurrentes o complicaciones que pueden influir en el pronóstico.

MODALIDADES ESPECÍFICAS DE NEUROIMAGEN EN EL ICTUS ❑

■ TOMOGRAFÍA COMPUTERIZADA

Será el procedimiento de elección y se realizará preferentemente en las primeras 24-48 horas excepto si se presentan signos/síntomas que conlleven indicación de su realización con carácter emergente o inmediato (1-5):

- Disminución del nivel de conciencia.
- Síntomas progresivos o fluctuantes.
- Edema de papila, rigidez de nuca o fiebre.
- Cefalea severa al comienzo.
- Historia de traumatismo cráneo-encefálico reciente.
- Indicaciones de trombolisis o anticoagulación.
- Tratamiento anticoagulante o tendencia hemorrágica conocida.

Tras el estudio inicial, si el resultado es de normalidad o infarto isquémico, estará indicado repetir el TC si a lo largo de la evolución aparece alguno de los cuadros clínicos citados anteriormente como indicación emergente.

Las características técnicas quedan reflejadas en el anexo.

■ RESONANCIA MAGNÉTICA

No está indicada en el episodio agudo, excepto si se sospecha como causa más probable tras valoración clínica y estudio de TC inicial (1-5):

- Disección arterial.
- Trombosis de senos venosos.

En ambas situaciones, una alternativa válida es el estudio con angio-TC en función de la disponibilidad y experiencia del centro.

Estará indicada de forma programada cuando los hallazgos en TC inicial no sean diagnósticos o en casos en que sea necesario completar información que pueda tener influencia directa sobre la toma de decisiones terapéuticas:

- Infarto de fosa posterior.
- Malformaciones vasculares.
- Sospecha clínica de esclerosis múltiple.
- Vasculitis.

- Cualquier entidad que pueda imitar clínicamente el cuadro de ictus.

Las características técnicas quedan reflejadas en el anexo.

NEUROSONOGRAFÍA

Estará indicado en los siguientes casos (5-9):

- Ictus transitorio.
- Infarto con déficit residual leve.

En ambas indicaciones se realizará el estudio durante el periodo de hospitalización, siempre que no exista patología de base que contraindique el tratamiento quirúrgico o endovascular.

Se realizará de forma inmediata en:

- Ictus carotídeos transitorios múltiples o ictus en progresión.
- Sospecha de disección arterial.
- Soplo carotídeo.

En pacientes ambulatorios, el estudio se efectuará de forma precoz (preferentemente dentro de la primera semana).

ANGIOGRAFÍA

Dentro de este grupo, se consideran tanto las técnicas invasivas como no invasivas disponibles en la actualidad para el estudio vascular.

❑ *Técnicas no invasivas: Angio-TC y Angio-RM.*

Su aplicación mas extendida es el despistaje y la evaluación de la enfermedad oclusiva arterial en la región de la bifurcación carotídea. Se ha documentado la existencia de una buena correlación entre los resultados de ambas técnicas y la angiografía digital.

- **Angio-TC** (5-7, 10, 11): Estará indicada siempre que existan hallazgos dudosos en el estudio neurosonográfico (extra y/o intracraneal).
- **Angio-RM** (5-7, 11-13): En las mismas indicaciones de Angio-TC, cuando éste esté contraindicado por alergia a contraste iodado.

❑ *Técnicas invasivas: Angiografía digital [5-9, 11, 13, 14].*

Es considerada la prueba diagnostica estándar con la que se juzga la exactitud de las otras modalidades de diagnóstico por imagen vascular intra o extracraneales. Es una prueba invasiva que proporciona información diagnóstica, que combinada con los hallazgos clínicos y de modalidades diagnosticas no invasivas, puede utilizarse para planear tratamientos o evaluar sus resultados (8, 9, 14-16).

Se realizará como paso previo a tratamiento (quirúrgico o endovascular), siempre que las técnicas no invasivas no aporten la información necesaria para plantear la indicación terapéutica.

RESONANCIA MAGNÉTICA CON DIFUSIÓN-PERFUSIÓN

El uso de fármacos trombolíticos se ha mostrado útil en el tratamiento del ictus isquémico, pero no está exento de riesgos, sobre todo el de hemorragia (17). Dada esta limitación y la falta de reversibilidad de la isquemia cerebral profunda, es esencial una adecuada selección de los pacientes.

Las técnicas de neuroimagen han hecho importantes progresos en la detección precoz de la isquemia cerebral aguda.

La imagen de difusión tiene una sensibilidad del 88-100% y una especificidad del 95-100% en el diagnóstico del ictus. Los hallazgos pueden ser positivos a los 30 minutos del comienzo de los síntomas. Esta capacidad es esencial para la confirmación y delimitación rápida de la isquemia aguda para facilitar la intervención terapéutica precoz (18).

La imagen de perfusión, requiere la realización de un estudio dinámico tras inyección de Gadolinio, proporciona información relacionada con las alteraciones en el flujo sanguíneo regional. Aunque no puede determinar valores absolutos de flujo, es capaz de hacer estimaciones semicuantitativas del mismo (19).

El uso combinado de las técnicas de difusión y perfusión puede servir para la selección de aquellos pacientes que probablemente se beneficiarán de la terapéutica de revascularización, identificando la “penumbra isquémica” es decir, el tejido que aún podría salvarse del infarto. La discrepancia entre el área de alteración de la difusión y el área de reducción del flujo señala el tejido potencialmente salvable (20).

ANEXO ESTANDARES

ESTÁNDARES DE REALIZACIÓN DE TOMOGRAFÍA COMPUTARIZADA CRANEAL EN EL PACIENTE CON PATOLOGÍA NEUROLÓGICA CRÁNEO-CEREBRAL.

La Tomografía Computarizada (TC) craneal es una técnica de enorme utilidad en la evaluación del paciente con afectación cráneo-cerebral. No obstante, no debe ser empleada de manera indiscriminada. Cualquier indicación de exploración con TC craneal debe basarse en una sospecha clínica apropiada. El médico que solicite dicha prueba debe disponer de una capacitación suficiente para evaluar la sintomatología y realizar la exploración clínica de cualquier paciente neurológico. En ningún caso se debe indicar sin que se haya realizado la correspondiente historia y exploración clínicas. La exploración debe ser realizada bajo la supervisión e interpretada por un radiólogo con experiencia en TC de cráneo y conocimiento suficiente de los hallazgos patológicos cráneo-cerebrales.

Las características mínimas de una TC cerebral para la valoración de pacientes con patología neurológica cráneo-cerebral son las siguientes:

1. La exploración se programará de forma adecuada. Es recomendable hacerlo sobre una imagen de referencia (scout-view, topograma, escanograma, etc.), con cortes paralelos a la línea órbito-meatal, desde el agujero magno hasta el vértex.

2. El estudio de fosa posterior se realizará con cortes contiguos de 5 mm. de espesor o menor.

3. El estudio del resto del cráneo se realizará con cortes contiguos de 10 mm. de espesor o menor.

4. El uso de contraste intravenoso no está indicado de forma rutinaria en la evaluación del paciente con sospecha de patología neurológica cráneo-cerebral. La decisión de su aplicación es competencia y responsabilidad del radiólogo a cargo del estudio.

ESTÁNDARES DE REALIZACIÓN DE RESONANCIA MAGNÉTICA CEREBRAL EN EL PACIENTE CON PATOLOGÍA NEUROLÓGICA CRÁNEO-CEREBRAL.

La Resonancia Magnética (RM) cerebral es una técnica de enorme valor y gran poder resolutivo en patología cráneo-cerebral, pero en ningún caso se debe emplear de manera indiscriminada. La indicación de exploración con RM debe quedar restringida a especialistas, con suficiente experiencia para valorar la sintomatología, realizar la exploración clínica y prescribir el tratamiento de pacientes neurológicos. En ningún caso se debe indicar una RM cerebral sin que se haya realizado la correspondiente historia clínica y exploración neurológica.

Las características mínimas de una RM cerebral para el estudio de pacientes con sospecha clínica de patología neurológica cráneo-cerebral deben incluir:

1. Imágenes SE (spin echo) con TR largo y doble eco (DP y T2). Se puede sustituir las secuencias SE convencionales por técnicas rápidas (Turbo SE) que permiten su obtención en un tiempo sensiblemente menor, con una calidad similar.

2. En un plano perpendicular al empleado en las anteriores se deben obtener imágenes potenciadas en SE T1.

3. Dada la extraordinaria capacidad de las secuencias FLAIR para anular la señal del LCR y producir una imagen muy potenciada en T2, se ha demostrado muy sensible para detectar pequeñas lesiones de fosa posterior, oclusiones vasculares y en general lesiones adyacentes al espacio aracnoideo-ependimario. Se deben obtener imágenes con esta secuencia al menos en un plano.

4. El uso de contraste intravenoso (quelatos de Gadolinio), no está indicado de manera rutinaria en la RM de pacientes con patología neurológica cráneo-cerebral, no obstante puede ser necesario en determinados casos. La exploración debe ser realizada bajo la supervisión e interpretada por un radiólogo con experiencia en RM cerebral, con conocimiento de los hallazgos patológicos cráneo-cerebrales y con suficiente capacidad para emplear secuencias especiales que pueden resultar críticas para un diagnóstico correcto.

5. La resolución espacial, el espesor de corte, la relación señal-ruido y el tiempo de adquisición son parámetros interrelacionados que influyen en la detectabilidad de las lesiones y a su vez dependen en parte de la potencia del imán y su pendiente de aceleración. Un examen típico debe tener una resolución espacial en plano del orden de 1mm.

MODALIDADES DE ESTUDIO NEUROSONOGRÁFICO: ASPECTOS TÉCNICOS, INDICACIONES Y LIMITACIONES.

1.- Doppler continuo de troncos supra-aórticos, de circuito periorbitario y otras ramas de la carótida externa.-

Permite la audición, dirección y velocidad del flujo sanguíneo, así como evaluar la morfología de la curva espectral en subclavias, vertebrales, carótida común, carótida externa y carótida interna y sus ramas, mediante el desplazamiento de la sonda sobre el vaso a estudiar formando el menor ángulo de incidencia posible con el mismo, al tiempo que se evalúan las citadas variables.

Está indicado en la detección de estenosis significativas hemodinámicamente u oclusiones en los vasos explorables, en el estudio de microangiopatía difusa o de fístula arterio-venosas, mediante signos directos o indirectos.

2.- Doppler pulsado transcraneal.-

Permite la audición, dirección y velocidad del flujo sanguíneo, evaluación de índice de pulsatilidad y morfología y simetría de la curva espectral en los distintos vasos intracraneales accesibles. Se realiza insonando las arterias intracraneales a través de las distintas ventanas craneales.

Está indicado en la detección de espasmos, estenosis u oclusiones de vasos del polígono de Willis y de signos indirectos de estenosis de carótida interna, de microangiopatía, o de comunicación arterio-venosa anormal. Puede evaluar las suplencias arteriales, la presencia de micro embolias, la vaso reactividad vascular cerebral ante estímulos vasodilatadores y la detección de shunt cardíaco derecha-izquierda con contraste aero-salino intravenoso.

3.- Ecografia doppler cervical.-

Se debe realizar con un equipo que ofrezca imagen en tiempo real con capacidades Doppler color y potencia, y sondas de alta frecuencia. Hay que: a) documentar la extensión, localización y características de la placa arteriosclerótica visualizando en tiempo real el segmento más extenso posible de las arterias carótida común, interna y externa en planos longitudinal y transverso; la arteria vertebral debe visualizarse al menos en plano longitudinal; y b) realizar un análisis del espectro Doppler con mediciones del pico máximo de velocidad sistólica en las arterias carótida común, interna y externa así como de la velocidad al final de la diástole y calcular ratios de velocidad interna/común sistólicos y diastólicos. La corrección del ángulo Doppler es esencial para determinar la velocidad sanguínea.

El color debe utilizarse para detectar zonas de alteración del flujo sanguíneo y seleccionar áreas en las que realizar el análisis del espectro Doppler.

El Doppler potencia puede detectar canales de flujo residual en sospecha de oclusiones completas.

Las **limitaciones principales de las tres modalidades de neurosonografía** estriban en el ser técnicas operador-dependiente, la insonación ciega de los vasos, el verse limitada a veces por las características anatómicas del cuello, de los vasos del paciente o por ventanas craneales acústicas subóptimas y la posible presencia de áreas de sombra acústica. En la ecografía doppler-dúplex no existe un método único para cuantificar el grado de estenosis.

ASPECTOS TÉCNICOS DE REALIZACIÓN DE ESTUDIOS ANGIOGRÁFICOS.

Técnicas no invasivas: Angio-TC y Angio-RM

Angio-TC

Los mejores resultados se obtienen con la utilización de TC helicoidal (con técnica multicorte si está disponible), tras la administración de un bolo de contraste yodado, con realización posterior de reformateo o reconstrucciones multiplanares y técnicas MIP.

Angio-RM

Requiere la utilización de bobinas de superficie especiales.

La realización de estudios 3D mediante adquisiciones rápidas con técnicas de eco de gradiente potenciadas en T1 tras la administración de contraste paramagnético intravenoso mejora sus resultados en la medición del grado de estenosis.

La resolución espacial debe ser máxima (el tamaño del voxel debe ser inferior a 1 x 1 x 1,5 mm).

Los datos obtenidos son procesados posteriormente utilizando programas de substracción de imágenes, reconstrucción MIP, volume rendering y reconstrucciones multiplanares.

Técnicas invasivas: Angiografía digital

Es un procedimiento que evalúa la circulación intra y extracraneal en cabeza y cuello. Se realiza mediante acceso percutáneo y colocación selectiva, guiada por radioscopia, de un catéter en los vasos cervicales extracraneales. A través de él, se inyecta contraste yodado y se obtienen imágenes para evaluar la circulación extra e intracraneal. Es importante obtener imágenes en al menos dos proyecciones ortogonales del área en estudio.

Para minimizar los riesgos debe realizarse en las mejores condiciones de equipamiento angiográfico, de monitorización fisiológica y de resucitación, así como de personal de apoyo. El enfermo debe recibir cuidados adecuados antes, durante y después del procedimiento.

Las contraindicaciones son relativas: hipotensión, hipertensión grave, coagulopatía, alergia al contraste yodado, insuficiencia renal, insuficiencia cardiaca congestiva y embarazo.

BIBLIOGRAFÍA ❑

1. Culebras A, Kase CS, Masdeu JC, et al. Practice guidelines for the use of imaging in transient ischemic attacks and acute stroke. A report of the Stroke Council, American Heart Association. Stroke 1997; 28: 1480-97.

2. Albers GW, Hart RG, Lutsep HL, et al. AHA Scientific Statement. Supplement to the guidelines for the management of transient ischemic attacks: A statement from the Ad Hoc Committee on Guidelines for the Management of Transient Ischemic Attacks, Stroke Council, American Heart Association. Stroke 1999; 30: 2502-11.

3. Broderick JP, Adams HP Jr, Barsan W, et al. Guidelines for the management of spontaneous

intracerebral haemorrhage: A statement for healthcare professionals from a special writing group of the Stroke Council, American Heart Association. Stroke 1999; 30: 905-15.

4. Hacke W, Kaste M, Skyhoj Olsen T, et al. European Stroke Initiative (EUSI) recommendations for stroke management. The European Stroke Initiative Writing Committee. Eur J Neurol 2000; 7: 607-23.

5. ACR Standards en http://www.acr.org/dyna/?doc=departments/stand_accred/standards/standards.html

6. Brant-Zawadzki M, Heiserman JE. The roles of MR angiography, CT angiography, and sonography in vascular imaging of the head and neck. AJNR Am J Neuroradiol 1997; 18: 1820-5.

7. Patel SG, Collie DA, Wardlaw JM, et al. Outcome, observer reliability, and patient preferences if CTA, MRA, or Doppler ultrasound were used, individually or together, instead of digital subtraction angiography before carotid endarterectomy. J Neurol Neurosurg Psychiatry 2002; 73: 21-8

8. Biller J, Feinberg WM, Castaldo JE, et al. Guidelines for carotid endarterectomy: a statement for healthcare professionals from a Special Writing Group of the Stroke Council, American Heart Association. Circulation 1998; 97: 501-9.

9. Bettmann MA, Katzen BT, Whisnant J, et al. Carotid stenting and angioplasty: a statement for healthcare professionals from the Councils on Cardiovascular Radiology, Stroke, Cardio-Thoracic and Vascular Surgery, Epidemiology and Prevention, and Clinical Cardiology, American Heart Association. Stroke 1998; 29: 336-8.

10. Walker LJ, Ismail A, McMeekin W, et al. Computed Tomography Angiography for the Evaluation of Carotid Atherosclerotic Plaque. Stroke 2002; 33:977-81.

11. Randoux B, Marro B, Koskas F, et al. Carotid Artery Stenosis: Prospective Comparison of CT, Three-dimensional Gadolinium-enhanced MR, and Conventional Angiography. Radiology 2001; 220:179-85.

12. Yuan C., Mitsumori LM, Beach KW, et al. Carotid Atherosclerotic Plaque: Noninvasive MR Characterization and Identification of Vulnerable Lesions. Radiology 2001; 221:285-99.

13. Remonda L, Senn P, Barth A, et al. Contrast-Enhanced 3D MR Angiography of the Carotid Artery: Comparison with Conventional Digital Substraction Angiography. Am J Neuroradiol 2002; 23:213-9.

14. Hirai T, Korogi Y, Ono K, et al. Measurement of Extracranial Internal Carotid Artery Stenosis. Radiology 2001; 221:802-809.

15. Ogilvy CS, Stieg PE, Awad I, et al. AHA Scientific Statement: Recommendations for the management of intracranial arteriovenous malformations: a statement for healthcare professionals from a special writing group of the Stroke Council, American Stroke Association. Stroke 2001; 32: 1458-71.

16. Johnston SC, Higashida RT, Barrow DL, et al. Recommendations for the endovascular treatment of intracranial aneurysms: a statement for healthcare professionals from the Committee

on Cerebrovascular Imaging of the American Heart Association Council on Cardiovascular Radiology. Stroke 2002; 33: 2536-44.

17. Hacke W, Kaste M, Fieschi C, et al. Randomised double-blind placebo-controlled trial of thrombolytic therapy with intravenous alteplase in acute ischaemic stroke (ECASS II): Second European-Australasian Acute Stroke Study Investigators. Lancet 1998; 352: 1245-51.

18. Romero JM, Schaefer PW, Grant PE, et al. Diffusion MR imaging of acute ischemic stroke. Neuroimaging Clin N Am 2002; 12: 35-53.

19. Petrella JR, Provenzale JM. MR perfusion imaging of the brain: techniques and applications. AJR Am J Roentgenol 2000; 175: 207-19.

20. Sunshine JL, Bambakidis N, Tarr RW, et al. Benefits of perfusion MR imaging relative to diffusion MR imaging in the diagnosis and treatment of hyperacute stroke. AJNR Am J Neuroradiol 2001; 22: 915-21.

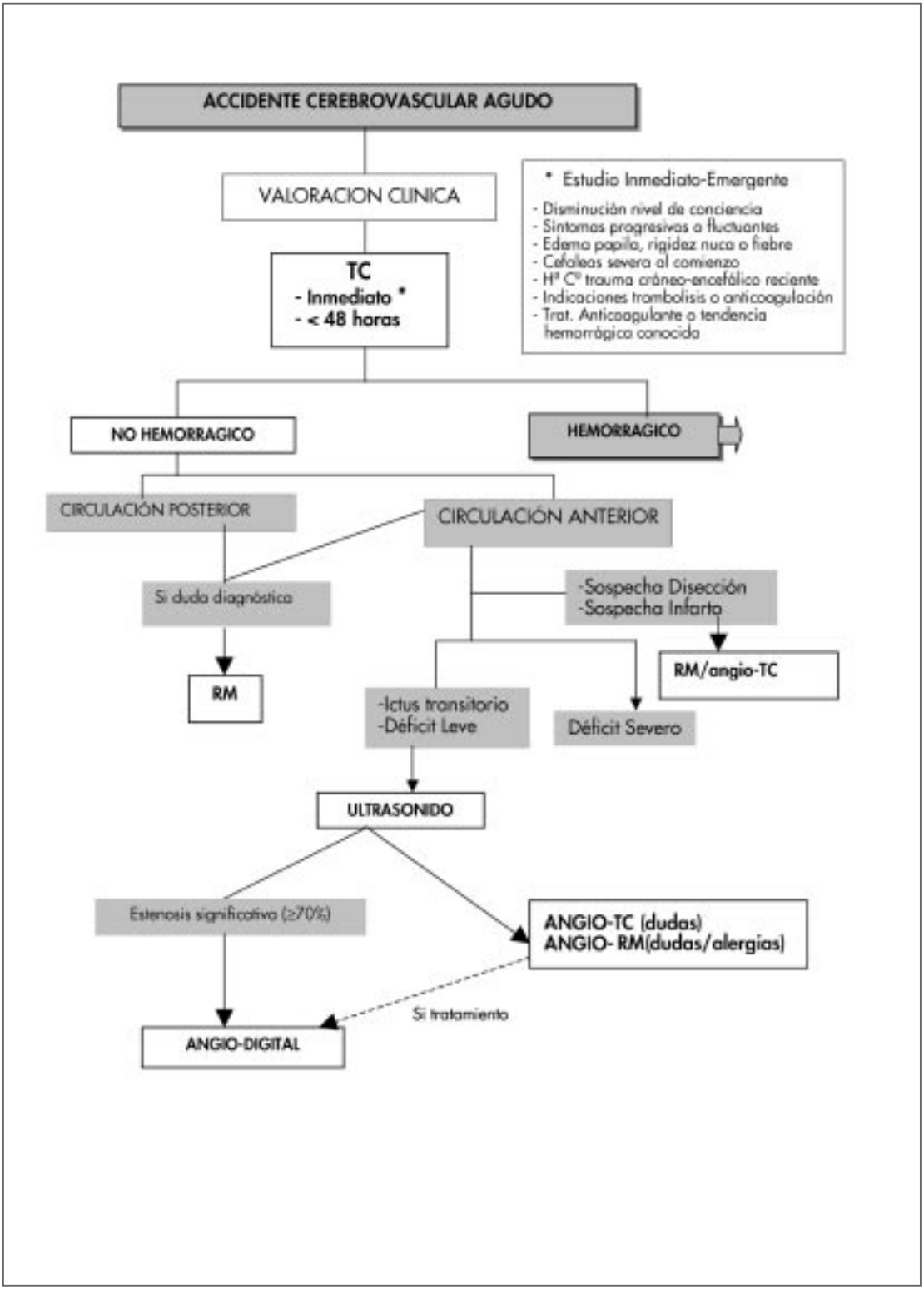
ACCIDENTE CEREBROVASCULAR AGUDO
VALORACION CLINICA
* Estudio Inmediato-Emergente
- Disminución nivel de conciencia
- Síntomas progresivos o fluctuantes
- Edema papilo, rigidez nuca o fiebre
- Cefaleas severa al comienzo
- Hª Cº trauma cráneo-encefálico reciente
- Indicaciones trombolisis o anticoagulación
- Trat. Anticoagulante o tendencia hemorrágica conocida
TC
- Inmediato *
- < 48 horas
NO HEMORRAGICO
HEMORRAGICO
CIRCULACIÓN POSTERIOR
CIRCULACIÓN ANTERIOR
Si duda diagnóstico
RM
-Sospecha Disección
-Sospecha Infarto
RM/angio-TC
-Ictus transitorio
-Déficit Leve
Déficit Severo
ULTRASONIDO
Estenosis significativa (≥70%)
ANGIO-TC (dudas)
ANGIO- RM(dudas/alergias)
Si tratamiento
ANGIO-DIGITAL

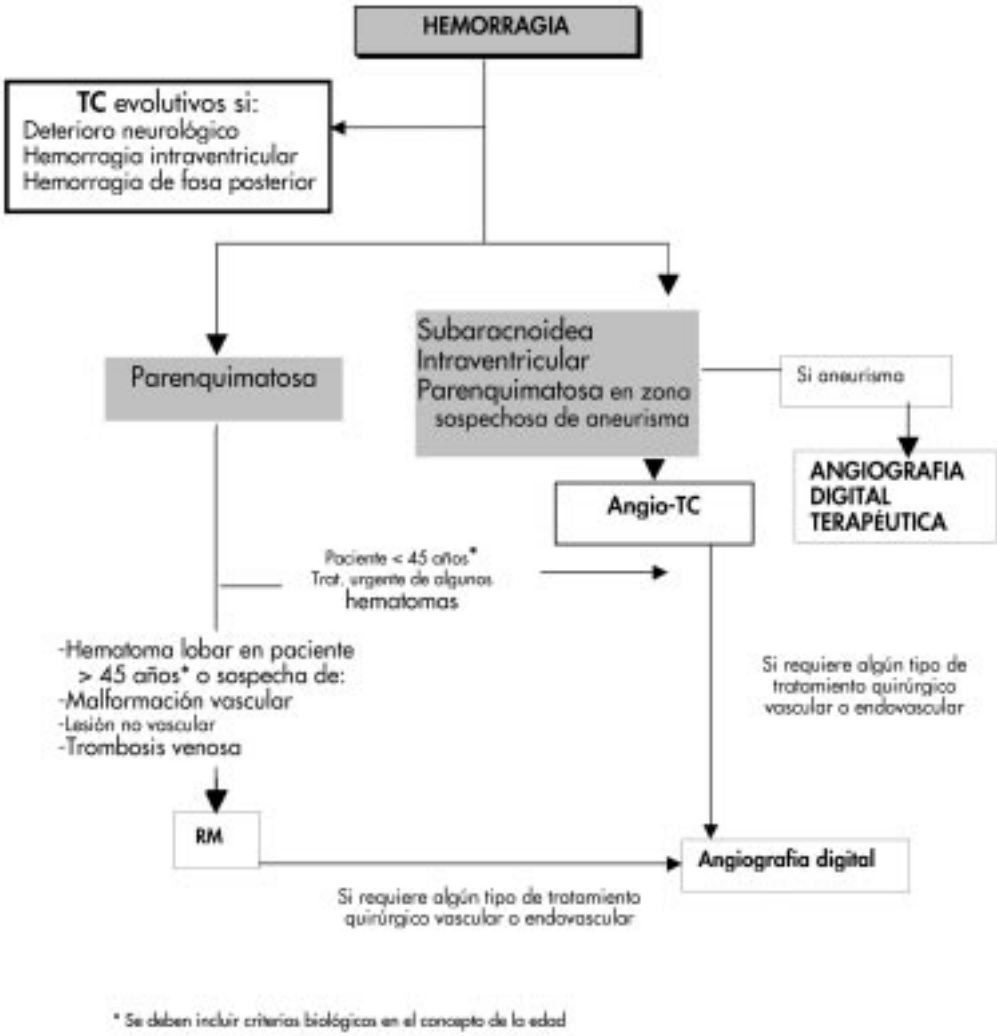
HEMORRAGIA
TC evolutivos si:
Deterioro neurológico
Hemorragia intraventricular
Hemorragia de fosa posterior
Parenquimatosa
Subaracnoidea
Intraventricular
Parenquimatosa en zona sospechosa de aneurisma
Si aneurisma
ANGIOGRAFIA DIGITAL TERAPÉUTICA
Angio-TC
Paciente < 45 años*
Trat. urgente de algunos hematomas
-Hematoma lobar en paciente > 45 años* o sospecha de:
-Malformación vascular
-Lesión no vascular
-Trombosis venosa
Si requiere algún tipo de tratamiento quirúrgico vascular o endovascular
RM
Angiografia digital
Si requiere algún tipo de tratamiento quirúrgico vascular o endovascular
* Se deben incluir criterios biológicos en el concepto de la edad

Cefaleas

La cefalea es un problema de salud que presenta una elevada frecuencia en la población general, que ocasiona un importante consumo de recursos sanitarios y grandes costes laborales y sociales (1).

Desde un punto de vista etiológico las cefaleas se clasifican en primarias, en las que no existe ninguna patología causante y secundarias, que están provocadas por enfermedades sistémicas o patología craneal (2).

Desde el punto de vista clínico y para orientar la indicación de estudios de neuroimagen, dividiremos las cefaleas en agudas-subagudas y crónicas.

INDICACIÓN DE ESTUDIOS DE NEUROIMAGEN ❑

Las cefaleas en general no precisan estudios de neuroimagen (Tomografía Computarizada o Resonancia Magnética) en su diagnóstico (3). Estaría indicado realizarlos si se sospecha un proceso neurológico causal o concomitante. Existen una serie de datos clínicos que inducen tal sospecha, son las denominadas “señales de alarma” (4):

- Cambios en el patrón de la cefalea o aumento importante de su frecuencia.
- Unilateralidad estricta.
- Síntomas neurológicos focales durante la cefalea en vez de precediéndola.
- Irritación meníngea.
- Cefalea crónica diaria de inicio reciente.
- Cefalea de inicio brusco.
- Cefalea con aura no típica.
- Cefalea de inicio reciente.
- Cefalea de novo en paciente mayor de 50 años.

Cefaleas Crónicas.- Suelen ser cefaleas primarias. Además de las “señales de alarma”, las siguientes situaciones también apoyan la realización de estudios de neuroimagen (TC o RM)(5):

- Alteraciones en la coordinación motora.

- Cefalea que despierta del sueño (excepción las cefaleas hípnicas, cefalea en racimos, algunas migrañas, cefalea hípnica primaria).

- Presencia de edema de papila.

- Cefalea en pacientes con enfermedades susceptibles de provocar hematomas o trombosis venosas.

- Cefalea en personas de edad avanzada, con antecedentes de TCE.

- Cefalea en pacientes con neoplasias malignas o infección por VIH.

Cefaleas agudas y subagudas.- Las cefaleas agudas y subagudas que cumplen los criterios diagnósticos de las distintas categorías de cefalea primaria de la International Headache Society (IHS) no requieren estudios de neuroimagen (3, 6). Éstos están indicados ante la presencia de señales de alarma. También se realizarán en cefaleas sintomáticas, primer episodio agudo de una cefalea primaria en la que sea preciso descartar una causa subyacente, o un nuevo episodio en un paciente con cefalea primaria si se sospecha un proceso distinto. Son signos clínicos especialmente valorables en las cefaleas agudas la presencia de rigidez de nuca y signos meníngeos (4, 5).

Técnicas de Imagen en el estudio de la cefalea:

Las técnicas de imagen que se emplean en la evaluación de las cefaleas son la TC y la RM. Aunque la RM es mas sensibles que la TC para detectar alteraciones cerebrales, en los estudios disponibles no se han demostrado diferencias significativas entre ambas, en la detección de patología causante de cefaleas (6, 7). Por lo tanto la selección de la técnica estará en función de su disponibilidad. En general en cefaleas agudas será de elección la TC. Si existiera sospecha clínica de patología de fosa posterior o agujero magno la técnica a realizar sería RM.

BIBLIOGRAFÍA ❑

1. Kryst S, Scherl E. A population-based survey of the social and personal impact of headache. Headache 1994; 34 (6): 344-350.

2. Headache Classification Committee of the International Headache Society. Classification and diagnostic criteria for headache disorders, cranial neuralgias and facial pain. Cephalalgia 1988; 8: (Suppl. 7), 1-96.

3. ATRAUMATIC ISOLATED HEADACHE. WHEN TO IMAGE. American College of Radiology. ACR Appropiateness Criteria. 2002

4. Cefaleas: Proceso Asistencial Integrado. Consejería de Salud. 2002

5. Actitud Diagnóstica y Terapéutica en la Cefalea. Grupo de Estudio de Cefaleas - Sociedad Española de Neurología. Recomendaciones 2001

6. Evidence-Based Guidelines in the Primary Care Setting: Neuroimaging in Patients with Nonacute Headache. US Headache Consortium.

7. Demaerel P, Boelaert I, Wilms G, Baert AL. The role of cranial computed tomography in the diagnostic work-up of headache. Headache 1996; 36(6):347-348.

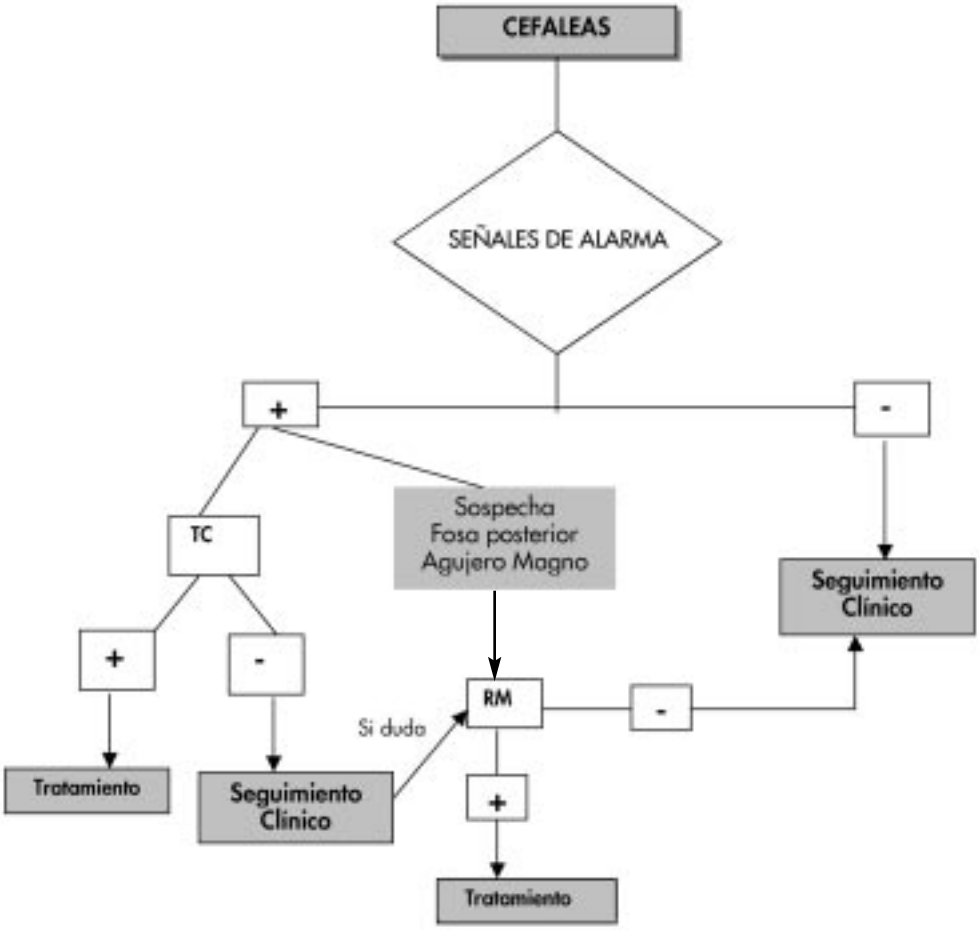
CEFALEAS
SEÑALES DE ALARMA
+
-
TC
Sospecha
Fosa posterior
Agujero Magno
Seguimiento
Clínico
+
-
RM
-
Si dudo
Tratamiento
Seguimiento
Clínico
+
Tratamiento

Crisis Epilépticas y Epilepsia

Una "crisis epiléptica" es una alteración estereotipada y breve de la conciencia, emoción, función motora o sensación debida a una descarga neuronal cortical excesiva e hipersincrónica. Existen numerosas entidades clínicas que pueden simular una crisis epiléptica que requieren un adecuado diagnóstico diferencial. Las principales son, los síncopes vagales y cardiogénicos, las crisis psicógenas de distinta índole, los ictus transitorios recortados y los equivalentes migrañosos. Es de enorme importancia una precisa anamnesis y exploración clínica para el adecuado diagnóstico y terapéutica de estos pacientes.

La "epilepsia" es un trastorno crónico del cerebro, caracterizado por "crisis epilépticas" recurrentes. Su etiología es muy variada, y puede ser idiopática, secundaria a diversos procesos lesionales o criptogénica (presumiblemente de naturaleza sintomática, aunque desconocida). Alrededor del 70% de los pacientes epilépticos están controlados de sus crisis con el tratamiento farmacológico; el resto puede tener recurrencia de las crisis con mayor o menor frecuencia e intensidad, si bien una gran parte de éstos, recae por determinados factores externos desencadenantes (cumplimiento inadecuado del tratamiento, procesos generales intercurrentes como fiebre o consumo de tóxicos y otros). En muchos pacientes con recurrencia de las crisis de cierta magnitud a pesar de seguir un tratamiento médico adecuado e impecable, la cirugía ha logrado proporcionar en los últimos años la curación o mejoría significativa de las crisis.

INDICACIÓN DE ESTUDIOS DE NEUROIMAGEN ❑

A los pacientes con una **primera crisis** se les debe realizar un estudio de neuroimagen en un tiempo no superior a 72 horas, salvo en los siguientes procesos, en los que no están indicadas las pruebas de neuroimagen (1, 2):

- Crisis consecutivas a alteraciones tóxico-metabólicas claramente identificadas (hipoglucemia, hiponatremia, sobredosis de antidepresivos tricíclicos, etc.).

- Crisis febril típica.

- Crisis de ausencia generalizada diagnosticada con certeza (clínica y EEG característicos).

Este estudio de neuroimagen será emergente o inmediato en (1-5):

1. Pacientes con déficit focal persistente tras la crisis.

2. Pacientes con estado mental alterado de forma persistente tras la crisis.

3. Pacientes con edema de papila o signos de irritación meníngea.

4. Pacientes con cefalea persistente.

5. Pacientes en tratamiento anticoagulante.

6. Historia previa de traumatismo craneal reciente.

7. Historia previa de cáncer o inmunosupresión.

8. Sospecha clínica de SIDA.

En los pacientes diagnosticados previamente de epilepsia, a los que se les haya realizado estudio previo de neuroimagen y que presenten **crisis recurrentes**, no está indicada la realización de nuevo estudio de neuroimagen, excepto si (1, 2):

1. Presentan déficit focal o estado mental alterado de forma persistente tras una crisis, tienen cefalea persistente, edema de papila o signos meníngeos, o bien han tenido un traumatismo craneal reciente, en los que se practicará de forma inmediata.

2. Presentan un status epiléptico no precipitado por un factor exógeno objetivable (abandono de tratamiento, consumo de tóxicos, ...), en los que se practicará de forma inmediata.

3. Presentan un nuevo modelo de crisis de características diferentes a las habituales, en los que se practicará de forma programada.

4. Está indicada la realización de modalidades especiales de neuroimagen con fines quirúrgicos, en los que se practicará de forma programada (6).

La RM es la modalidad de neuroimagen estructural de elección en el diagnóstico del paciente con crisis epilépticas (1, 7), especialmente en niños (2), dada su gran capacidad en la detección de lesiones sutiles inductoras de crisis, que escapan a otras técnicas (8). Para obtener su máximo rendimiento es necesario una optimización de la misma, practicando cortes sagitales, axiales y coronales dirigidos a la zona de sospecha diagnóstica y realizar distintas secuencias, que nos permitan una adecuada visualización y precisar las características intrínsecas del tejido cerebral y lesional [9,10]. En aquellas situaciones en las que no exista acceso inmediato a la RM, la TC puede ser utilizada cuando se deba realizar un estudio de neuroimagen no demorable; igualmente, cuando exista contraindicación de RM, puede ser utilizada la TC (3-5).

El siguiente algoritmo de neuroimagen de la epilepsia está basado en el tipo de crisis y lugar donde éstas son evaluadas, recidiva o no de las crisis, necesidad o no de profundizar en el diagnóstico de neuroimagen e indicación o no de cirugía de la epilepsia.

Aspectos específicos de la exploración radiológica en la Epilepsia *

Los protocolos de exploración rutinarios de cráneo mediante TC y RM pueden ser suficientes para detectar lesiones ocupantes de espacio.

No obstante, en el estudio de las formas crónicas de epilepsia y de la epilepsia infantil, la RM debe de tener unas características específicas [9], si bien :

- El plano sagital (T1- SE) debe extenderse de Silvio a Silvio con cortes contiguos de 5 mm.
- Debe realizarse una secuencia volumétrica tridimensional T1 en plano coronal con suficiente resolución espacial (1.5 mm o menos) que permitirá: obtener reconstrucciones en cualquier plano (permitiendo valorar así lesiones extra-temporales), corregir la posición de la cabeza y realizar volumetría del hipocampo.
- Secuencia T2 en plano coronal con buena relación señal / ruido (FLAIR > SE doble eco > FSE).
- El eje del plano coronal en ambas secuencias debe ser perpendicular al eje principal del hipocampo, en el caso de sospecha de epilepsia del lóbulo temporal mesial.
- En el plano axial se deben realizar secuencias potenciadas en T1 y T2 que permitirán valorar lesiones extra-temporales.

En las evaluaciones prequirúrgicas de la epilepsia se realizan técnicas especiales, en determinadas situaciones:

- RM con estudios cuantitativos del lóbulo temporal (volumétricos de hipocampo y relaxometría-T2), en la epilepsia del lóbulo temporal mesial (9, 10).
- RM espectroscópica de voxel único (habitualmente) o múltiple, en la epilepsia del lóbulo temporal mesial y de determinadas lesiones crónicas (9, 11).
- RM funcional mediante técnicas BOLD, para la lateralización-localización de áreas elocuentes cerebrales (lenguaje, motoras, visuales, ...) y su relación con el área quirúrgica (9, 12).
- Angiografía digital en caso de lesiones vasculares o tumores muy vascularizados y para la realización del test de Wada (amobarbital), en caso de ser necesario (13).

** Es necesario resaltar que la disponibilidad técnica en los Servicios/Unidades de radiología no es uniforme, debiendo adaptarse cada una de ellas a sus características.*

BIBLIOGRAFÍA ❑

1. Practice parameter: Neuroimaging in the emergency patient presenting with seizure-summary statement. Report of the Quality Standards Subcommittee of the American Academy of Neurology in cooperation with American College of Emergency Physicians, American Association of Neurological Surgeons, and American Society of Neuroradiology. Neurology 1996; 47: 288-91.
2. Practice parameter: Evaluating a first nonfebrile seizure in children. Report of the Quality Standards Subcommittee of the American Academy of Neurology, the Child Neurology Society, and the American Epilepsy Society. Neurology 2000; 55: 616-23.

3. Schoenenberger RA, Heim SM. Indication for computed tomography of the brain in patients with first uncomplicated generalised seizure. BMJ 1994; 309: 986-9.

4. Tardy B, Lafond P, Convers P, Page Y, Zeni F, Viallon A, et al. Adult first generalized seizure: Etiology, biological tests, EEG, CT Scan, in an ED. Am J Emerg Med 1995; 13: 1-5.

5. Mower WR, Biros MH, Talan DA, Moran GJ, Ong S, The EMERGEencylD NET. Selective tomographic imaging of patients with new-onset seizure disorders. Acad Emerg Med 2002; 9: 43-7.

6. ILAE Neuroimaging Commission Recommendations for neuroimaging of patients with epilepsy. Epilepsia 1997; 38 (Suppl. 10): 1-2

7. ILAE Commission Report. Guidelines for neuroimaging evaluation of patients with uncontrolled epilepsy considered for surgery. Epilepsia 1998; 39: 1375-6.

8. Bronen RA, Fulbright RK, Spencer DD, Spencer SS, Kim JH, Lange RC, et al. Refractory epilepsy: comparison of MR imaging, CT, and histopathologic findings in 117 patients. Radiology. 1996; 201: 97-105.

9. Duncan JS. Imaging and epilepsy. Brain 1997; 120: 339-77.

10. Sánchez-Álvarez JC, Pastor-Pons E, García-Gómez T, Escamilla F, Galdón A, Busquier H, et al. El diagnóstico de la esclerosis temporal mesial mediante imagen de resonancia magnética. Rev Neurol 2000; 31: 701-11.

11. Achten E. Aspects of proton MR spectroscopy in the seizure patient. Neuroimaging Clin N Am 1998; 8: 849-62.

12. Lee CC, Ward HA, Sharbrough FW, Meyer FB, Marsh WR, Raffel C, et al. Assessment of functional MR imaging in neurosurgical planning. AJNR Am J Neuroradiol 1999; 20: 1511-9.

13. Spencer DC, Morrell MJ, Risinger MW. The role of the intracarotid amobarbital procedure in evaluation of patients for epilepsy surgery. Epilepsia 2000; 41: 320-5.

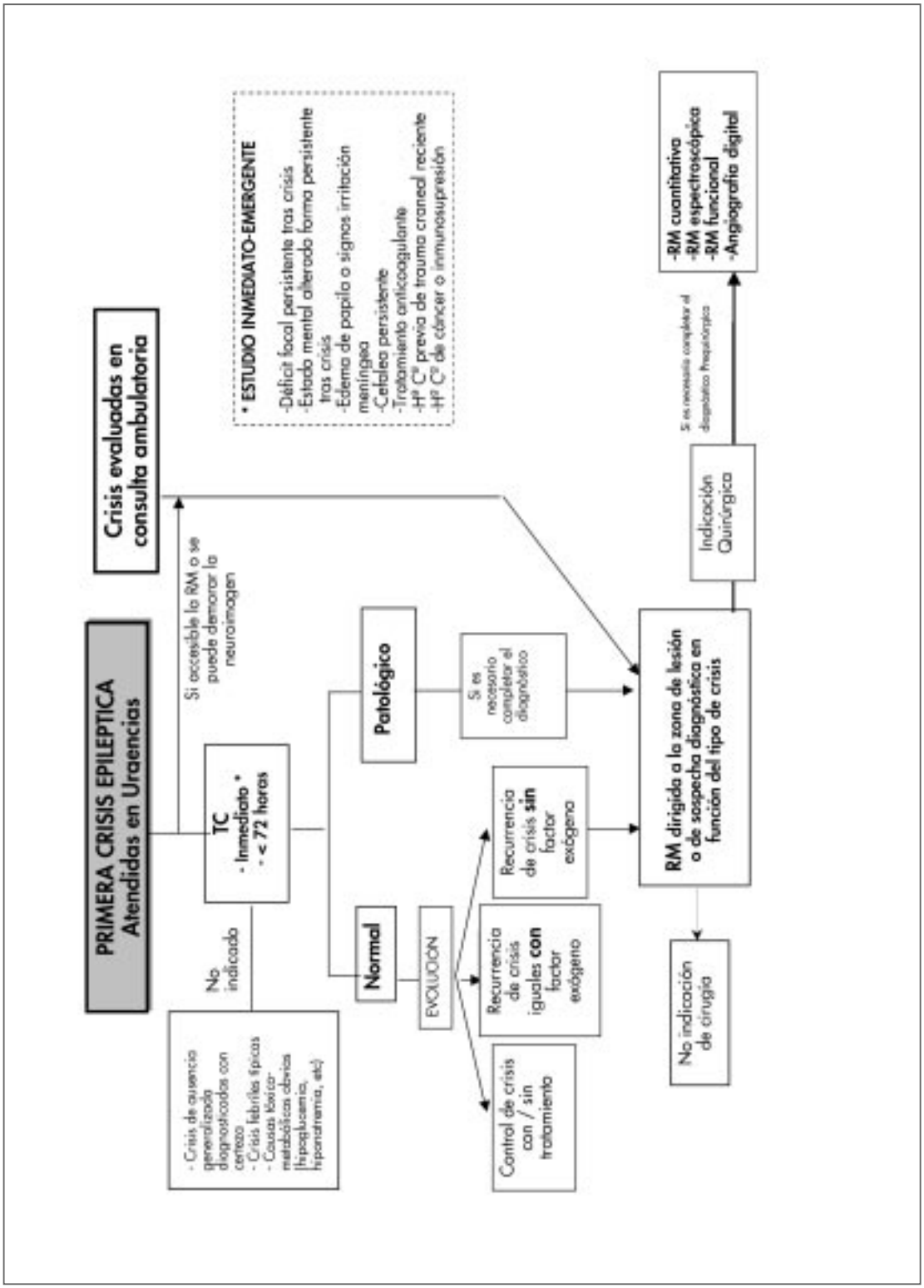
PRIMERA CRISIS EPILEPTICA
Atendidas en Uraencias
Crisis evaluadas en consulta ambulatoria
Si accesible la RM o se puede demorar la neuroimagen
TC
- Inmediato *
- < 72 horas
No indicado
- Crisis de ausencia generalizada diagnosticadas con certeza
- Crisis febriles típicas
- Causas tóxico-metabólicas obvias (hipoglucemia, hiponatremia, etc)
Patológico
Normal
EVOLUCIÓN
Si es necesario completar el diagnóstico
Recurrencia de crisis sin factor exógeno
Recurrencia de crisis iguales con factor exógeno
Control de crisis con / sin tratamiento
RM dirigida a la zona de lesión o de sospecha diagnóstica en función del tipo de crisis
Indicación Quirúrgica
Si es necesario completar el diagnóstico Prequirúrgico
-RM cuantitativa
-RM espectroscópica
-RM funcional
-Angiografía digital
No indicación de cirugía
* ESTUDIO INMEDIATO-EMERGENTE
-Déficit focal persistente tras crisis
-Estado mental alterado forma persistente tras crisis
-Edema de papila o signos irritación meníngea
-Celulea persistente
-Tratamiento anticoagulante
-Hª Cª previa de trauma craneal reciente
-Hª Cª de cáncer o inmunosupresión

Déficit neurológico progresivo

La presencia de un déficit neurológico progresivo exige siempre la realización de un examen neurorradiológico.

La localización de este examen viene determinada por los datos obtenidos de la historia clínica y de la exploración.

Cualquier localización en el Sistema Nervioso puede ser el asiento de una lesión que provoque signos deficitarios progresivos. Las lesiones causantes de este tipo de déficit son generalmente de tipo expansivo y de naturaleza neoplásica, inflamatoria o vascular.

Se debe sospechar una lesión expansiva del sistema nervioso ante la presencia de una alteración progresiva de cualquier función del Sistema Nervioso, ya sea motora (hemiparesia, monoparesia, paraparesia), sensitiva, cambios en el estado mental, en las cerebrales superiores (por ejemplo del lenguaje) o en la coordinación del movimiento (ataxia). Las alteraciones de los nervios craneales indican una localización en el tronco cerebral o en la base del cráneo y la de las raíces nerviosas en la metámera correspondiente de la médula espinal. Si existe hipertensión intracraneal pueden asociarse cefalea, vómitos y edema de papila.

Siempre es necesaria una exploración neurológica detallada para establecer la localización de la lesión en el neuroeje, y de esta forma indicar el estudio neurorradiológico más adecuado.

Los estudios neurorradiológicos tienen como fines descartar la existencia de un proceso expansivo y, en caso de hallarlo, caracterizar la naturaleza del mismo (1).

INDICACIÓN DE ESTUDIO DE NEUROIMAGEN: ❑

La técnica radiológica de elección en los enfermos con déficit neurológico progresivo (es decir con la sospecha de un proceso expansivo intracraneal o medular) es la resonancia magnética (RM) (2; 3).

Esto afecta a pacientes de cualquier grupo de edad, tengan o no patología previa conocida (neoplasia sistémica, infección sistémica, inmunodeprimidos, enfermedades autoinmunes y otras).

Sólo se utilizará otra técnica distinta a la RM en las siguientes circunstancias:

- Contraindicaciones de la RM.
- Falta de disponibilidad de RM.

La técnica que se utilizará en estos casos será la tomografía computarizada (TC).

El estudio neurorradiológico no deberá demorarse más de una semana desde el momento de la indicación.

Si el déficit se acompaña de alguna de las siguientes circunstancias la exploración neurorradiológica se considerará urgente y deberá realizarse en las 24 horas siguientes a la indicación (1):

- Edema de papila, cefalea intensa y progresiva o vómitos.
- Fiebre o rigidez de nuca.
- Descenso del nivel de alerta o del nivel de conciencia.
- TCE previo.
- Tratamiento anticoagulante o tendencia hemorrágica conocida.
- Situación de inmunodeficiencia.

CIRCUNSTANCIAS ESPECIALES:

En determinadas circunstancias están indicadas otras técnicas radiológicas que serán un complemento de la RM o TC:

a. En lesiones vasculares susceptibles de tratamiento quirúrgico o endovascular: la angiografía convencional.

b. En los enfermos tratados con radioterapia, para establecer el diagnóstico diferencial entre necrosis postradiación y recidiva tumoral: la PET (4;5).

BIBLIOGRAFÍA ❑

1. American College of Radiology. ACR Appropiatenses Criteria: Progressive Meurological Deficit. http://WWW.acr.org/dyna/dyna/?id= appcrit&pdf=0437-458_progressive_neurologic_ deficit-ac ACR Webside Edition. 2003. Ref Type; Electronic Citation.

2. Kent DL, Haynor DR, Longstreth WT, Jr., Larson EB. The clinical efficacy of magnetic resonance imaging in neuroimaging. Ann Intern Med 1994; 120(10):856-871.

3. Lee BC, Kneeland JB, Cahill PT, Deck MD. MR recognition of supratentorial tumors. AJNR Am J Neuroradiol 1985; 6(6):871-878.

4. Buchpiguel CA, Alavi JB, ALVI A, Kenyon LC. PET versus SPECT in distinguishing radiation necrosis from tumor recurrence in the brain. J Nucl Med 1995;36(1):159:164.

5. Di Chiro G, Oldfield E, Wrigth DC, De Michele D, Katz DA, Patronas NJ el al. Cerebral necrosis after radiotherapy and/or intraarterial chemotherapy for brain tumors: PET and neuropathologic studies. AJR Am J Roentgenol 1988;150(1):189-197.

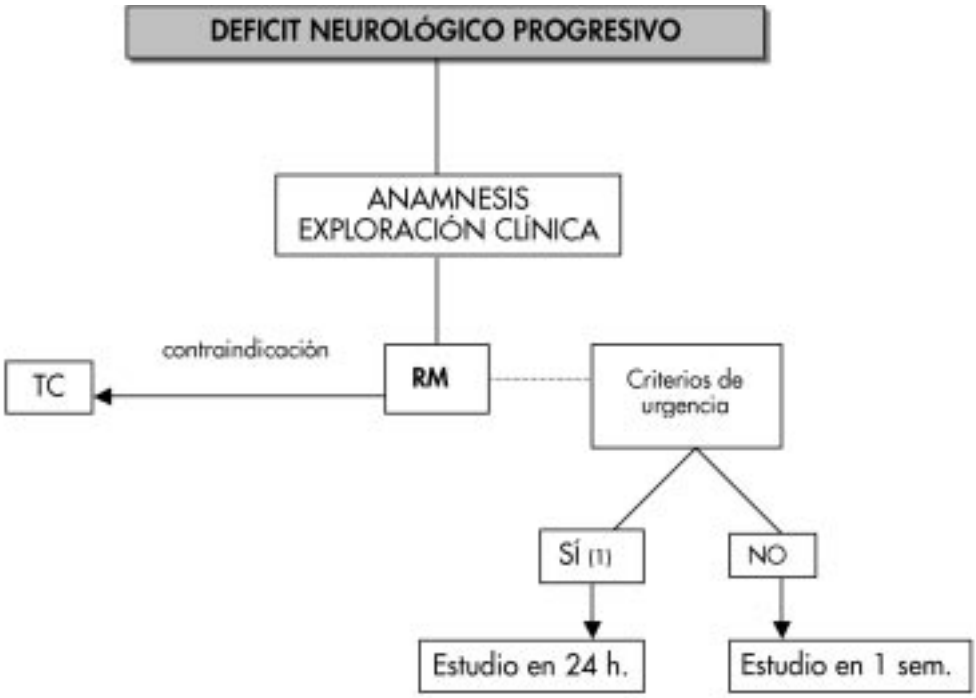

(1) Indicaciones de estudio neurorradiológico urgente:

- Edema de papila, cefalea intensa y progresiva o vómitos.
- Fiebre o rigidez de nuca.
- Descenso del nivel de alerta o del nivel de conciencia,
- TCE previo.
- Tratamiento anticoagulante o tendencia hemorrágica conocida.
- Situación de inmunodeficiencia.

Demencias

Se entiende por demencia un déficit adquirido en múltiples campos de la función cognitiva, entre los cuales debe estar incluida la memoria, y que deben ser lo suficientemente severos como para causar dificultades sociales o laborales (1) .

Se han definido diversos grupos de criterios para establecer el diagnostico de demencia, entre ellos se encuentran: DSM-IV (1994) (2); CIE – 10 (WHO, 1992) (3) y, recientemente, la Sociedad Española de Neurología (4) ha creado también un grupo de criterios propios.

Es un trastorno frecuente en el anciano: se considera que el 10% de los mayores de 65 años y hasta el 50% de los mayores de 85 años tiene demencia. El previsible envejecimiento de la población en los próximos años hará aumentar el número de personas afectadas.

Se diferencian varios tipos de demencia, entre ellos la enfermedad de Alzheimer (del 50 al 80% según los estudios) y demencia vascular (alrededor del 10% de los casos) son las más frecuentes (5).

La demencia es un síndrome clínico que puede ser diagnosticado sólo por la exploración clínica. Para establecer la causa de la demencia, además de la exploración clínica, son también necesarias una serie de pruebas diagnósticas, entre ellas las técnicas de neuroimagen (6).

INDICACIÓN DE ESTUDIO DE NEUROIMAGEN ❑

Clásicamente la utilización de técnicas de neuroimagen en el estudio de las demencias se ha considerado como opcional indicando su uso de modo selectivo ante la presencia de grupos de hallazgos clínicos.

La finalidad de la utilización de estas pruebas ha sido descartar las causas estructurales potencialmente reversibles de demencia (hematoma subdural crónico, tumores en localizaciones específicas e hidrocefalia de presión normal).

Recientemente, la Academia Americana de Neurología (7, 8) por la aparición de revisiones en las que se cuestiona la fiabilidad de los grupos de hallazgos clínicos para predecir la presencia de lesión y por considerar como un objetivo la disminución al máximo del número de lesiones no detectadas, considera adecuado el realizar una prueba de neuroimagen estructural en el momento inicial de la evaluación de las demencias.

Las técnicas de neuroimagen tienen en la actualidad dos vertientes: descartar patología reversible, para ello la TC craneal sigue siendo considerada como suficiente (6, 10, 13, 14) y añadir especificidad

al diagnostico del tipo de demencia en este caso, si no existen contraindicaciones y la técnica esta disponible, es preferible la RM (6, 10, 11, 12, 13, 14).

¿Cuándo realizar RM?:

- en pacientes menores de 60 años
- si existen síntomas o signos focales o crisis epilépticas
- sospecha de etiología vascular con TC sin lesiones
- demencia en inmunodeprimidos

Las técnicas de volumetría con RM, RM funcional, espectroscopia mediante RM y las técnicas de perfusión se encuentran aún en fase experimental 14, 15).

BIBLIOGRAFÍA ❑

1. Rossor MN. Early diagnosis of dementia. J Neurol (1999) 246:4-5
2. American Psychiatric Association. Diagnostic and statistical manual of mental disorders. 4th edition. Washington DC, 1994.
3. World Health Organization. The ICD-10 Classification of mental and behavioural disorders. World Health Organization, Geneva, 1992.
4. Robles A et al. Propuesta de criterios para el diagnóstico clínico del deterioro cognitivo ligero, la demencia y la enfermedad de Alzheimer. Neurología 2002; 17: 17-32.
5. Dementia. ACR Appropiateness Criteria. American College of Radiology. 1999. www.acr.org
6. Van Crevel H, Van Gool W, Walstra GJM. Early diagnosis of dementia: Which test are indicated? What are their costs?. J Neurol 1999; 246:73-78.
7. Petersen RC, Stevens JC, Ganguli M, et al. Practice parameter: Early detection of dementia: Mild cognitive impairment (an evidence-based review). Report of the Quality Standards Subcommittee of the American Academy of Neurology. Neurology 2001; 56:1133-1142.
8. Knopman DS, DeKosky ST, Cummings JL, et al. Practice parameter: Diagnosis of dementia (an evidence-based review). Report of the Quality Standards Subcommittee of the American Academy of Neurology. Neurology 2001; 56:1143-1153.
9. Gifford DR, Holloway RG, Vickrey BG. Systematic review of clinical predictions rules for neuroimaging in the evaluation of dementia. Arch Intern Med 2000; 160:2855-2862.
10. Jagust WJ. Neuroimaging in dementia. In Dementias. Neurologic Clinics 2000, vol 18 (4):885-90.
11. George AJ, de Leon MJ, Golomb J, et al. Imaging the brain in dementia: expensive and futile?. AJNR 1997; 18:1847-1850.

12. Laakso MP. Structural imaging in cognitive impairment and the dementias: an update. Curr Opin Neurol 2002, 15:415-421.

13. Scheltens P. Early diagnosis of dementia: neuroimaging. J Neurol 1999; 246:16-20.

14. Scheltens P, Korf ESC. Contribution of neuroimaging in the diagnosis of Alzheimer´s disease and other dementias. Curr Opin Neurol 2000; 13:391-396

15. Salmon E. Functional brain imaging applications to differential diagnosis in the dementias. Curr Opin Neurol 2002, 15:439-444.

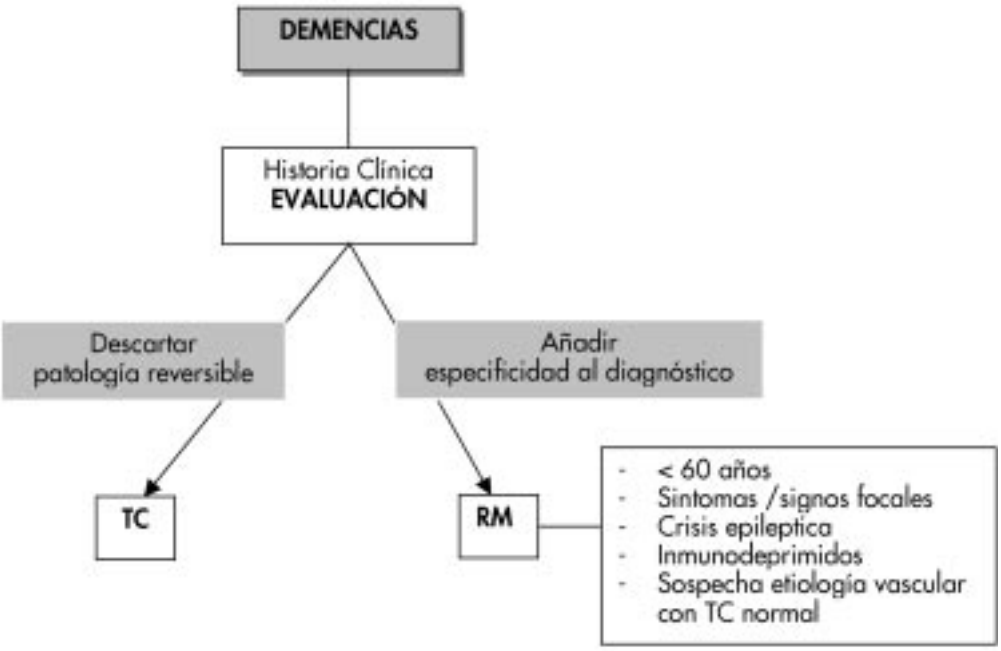
DEMENCIAS
Historia Clínica
EVALUACIÓN
Descartar
patología reversible
Añadir
especificidad al diagnóstico
TC
RM
- < 60 años
- Síntomas /signos focales
- Crisis epileptica
- Inmunodeprimidos
- Sospecha etiología vascular con TC normal

Traumatismo craneoencefálico

El traumatismo craneoencefálico es una de las causas principales de incapacidad permanente y de muerte en niños y adultos jóvenes. La incidencia estimada en España es de 200 casos/100000 h./año, en su mayoría secundarios a accidentes de tráfico, y constituye la 1ª causa de muerte en los menores de 45 años. Aunque afecta a todos los grupos de edad tiene mayor incidencia en varones entre 15 y 29 años. Todos estos motivos lo convierten en un grave problema sanitario, económico y social en los países desarrollados.

Las técnicas de neuroimagen juegan un papel importante en la identificación y caracterización de las lesiones post-traumáticas cerebrales. La Tomografía Computarizada (TC) se ha mostrado esencial para la detección urgente de lesiones que requieren intervención quirúrgica inmediata (p. ej. hematoma subdural o epidural), o para decidir el ingreso y la observación o el tratamiento médico de los pacientes (1, 2). Otras técnicas como la RM tienen un papel complementario en el control y seguimiento de lesiones cerebrales.

Puesto que el TCE puede acompañarse de traumatismo en columna cervical, se debería realizar radiografía cervical siempre que existan signos o síntomas de lesión cervical, si el mecanismo lesional es susceptible de ocasionarla o en pacientes con nivel de conciencia alterado(1, 2).

La decisión de realizar estudios de neuroimagen y el tipo de exploración se basan en el grado de severidad del TCE. La Escala de Coma de Glasgow (GCS) puede servir como instrumento para dicha clasificación. Basándose en la misma los TCE se dividen en leves (14-15), moderados (9-13) y graves (< 9) (3).

INDICACIÓN DE ESTUDIO DE NEUROIMAGEN ❑

La radiografía de cráneo no constituye una técnica adecuada para la valoración sistemática de pacientes con TCE. Se debe realizar TC de cráneo urgente en todos los TCE moderados o graves (GCS < 13 puntos). En los pacientes con puntuaciones de la GCS de 14 y 15 puntos se recomienda la vigilancia clínica. Se realizará TC urgente a estos pacientes cuando se haya constatado pérdida de conciencia transitoria y/o alteración de las funciones cerebrales superiores; siempre que aparezca cualquier signo de deterioro neurológico, en pacientes mayores de 65 años, o en tratamiento con anticoagulantes y si existen signos clínicos de fractura de base de cráneo. Independientemente de los signos y síntomas se realizará TC en todas las fracturas deprimidas y abiertas. En los pacientes más graves la TC se realizará una vez el paciente haya sido estabilizado desde el punto de vista respiratorio y hemo-

dinámico. La repetición del TC puede ser precisa si: se produce deterioro neurológico (especialmente en las 72 primeras horas) para detectar hematomas, edema cerebral o lesiones isquémicas secundarias (4-9).

Los estudios angiográficos quedan limitados a la demostración de lesiones traumáticas vasculares (pseudoaneurisma y disección carotídea, hemorragia no controlada), que pueden producirse con heridas penetrantes, fracturas de la base y traumatismos en el cuello (10). Siempre que sea posible se realizará mediante modalidades no invasivas (angio-TC, angio-RM), restringiéndose la angiografía con catéter a aquellos casos en que dichas técnicas no sean diagnósticas y/o se vayan a realizar procedimientos intervencionistas (pseudoaneurismas, hemorragias, etc.) (1).

La RM juega un papel restringido en el TCE, su uso se limita a las secuelas clínicas severas con TC normal o que no explica la situación del paciente, y en las fístulas de LCR post-traumáticas.

BIBLIOGRAFÍA

1. American College of Radiology. Appropriateness criteria: Head Trauma. ACR Website Edition (www.acr.org). 2003
2. Unión Europea. Criterios de remisión de pacientes a los Servicios de Diagnóstico por la Imagen. Grupo de expertos de la Comisión Europea y del Real Colegio de Radiólogos del Reino Unido. 2000. Edición electrónica de la SERAM (www.SERAM.es). 2001
3. Practice management guidelines for the management of mild traumatic brain injury: The EAST Practice Management Guidelines Work Group. JG Cushman, N Agarwal, TC Fabian, V Garcia, KK Nagy, MD Pasquale, AG Salotto, MD. J Trauma. 2001;51(5):1016-26
4. The Canadian CT Head Rule for patients with minor head injury. IG Stiell, GA Well, C Clement, et al. Lancet 2001, 357: 1391-1396
5. Clinical Policy: Neuroimaging and Decisionmaking in Adult Mild Traumatic Brain Injury in the Acute Setting. AS Jagoda, SV Cantrill, RL Wears, A Valadka, EJ Gallagher, SH Gottesfeld, MP Pietrzak, J Bolden J, JJ Bruns Jr, R Zimmerman. Ann Emerg Med. August 2002;40:231-249
6. Guidelines for the treatment of adults with severe head trauma (part I). Initial assessment; evaluation and pre-hospital treatment; current criteria for hospital admission; systemic and cerebral monitoring. Procaccio F, Stocchetti N, Citerio G, Berardino M, Beretta L, Della Corte F, D'Avella D, Brambilla GL, Delfini R, Servadei F, Tomei G. J Neurosurg Sci 2000; 44(1):1-10
7. Management and prognosis of severe traumatic brain injury. The Brain Trauma Foundation. The American Association of Neurological Surgeons. The Joint Section on Neurotrauma and Critical Care. Computed tomography scan features. J Neurotrauma. 2000 Jun-Jul;17(6-7):597-627
8. Scandinavian guidelines for initial management of minimal, mild, and moderate head injuries.The Scandinavian Neurotrauma Committee. Ingebrigtsen T, Romner B, Kock-Jensen C. J Trauma 2000;48(4):760-6

9. Brain injury: Analysis of imaging modalities. M Cihangiroglu, RG Ramsey, GJ Dohrmann. Neurol Res 2002; 24(1): 7-18

10. Traumatic vascular injuries and their management. DW Larsen. Neuroimag Clin N Am 2002; 12: 249-269

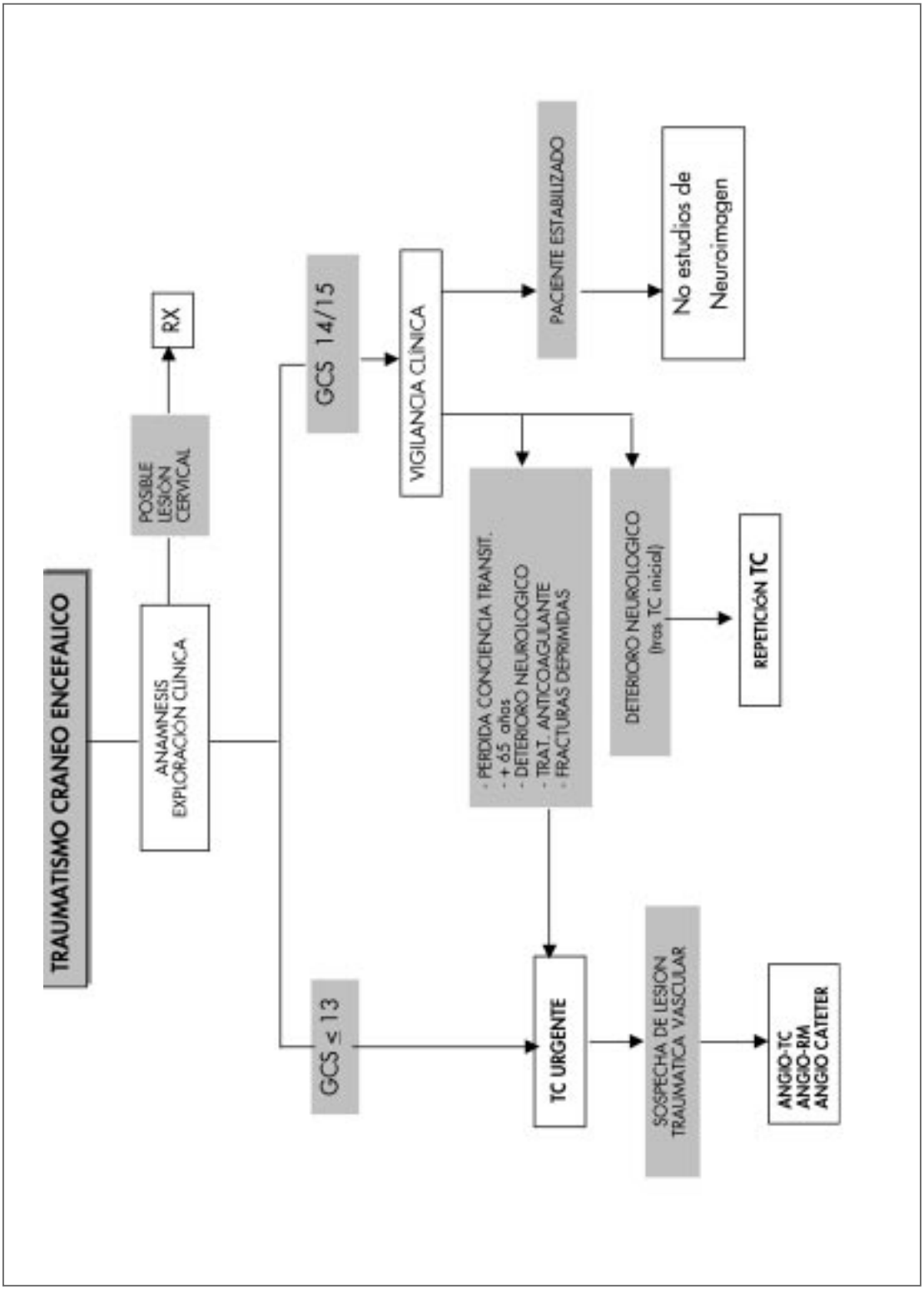
TRAUMATISMO CRANEO ENCEFALICO
ANAMNESIS
EXPLORACION CLINICA
POSIBLE
LESIÓN
CERVICAL
RX
GCS 14/15
GCS ≤ 13
VIGILANCIA CLÍNICA
PACIENTE ESTABILIZADO
No estudios de
Neuroimagen
- PERDIDA CONCIENCIA TRANSIT.
- + 65 años
- DETERIORO NEUROLOGICO
- TRAT. ANTICOAGULANTE
- FRACTURAS DEPRIMIDAS
DETERIORO NEUROLOGICO
(tras TC inicial)
REPETICIÓN TC
TC URGENTE
SOSPECHA DE LESION
TRAUMATICA VASCULAR
ANGIO-TC
ANGIO-RM
ANGIO CATETER

ANEXO

ABREVIATURAS

3D	TRES DIMENSIONES
AP	ANTERO-POSTERIOR
ARTRO	ARTROGRAFÍA
ECO	ECOGRAFÍA
EEG	ELECTRO ENCEFALOGRAMA
FLAIR	INVERSIÓN RECUPERACIÓN SUPRESIÓN DE LÍQUIDOS
GAMMA	GAMMAGRAFÍA
GCS	ESCALA COMA DE GLASGOW
LAT.	LATERAL
LCR	LÍQUIDO CEFALORAQUÍDEO
MIELO	MIELOGRAFÍA
MIP	PROYECCIONES MÚLTIPLE INTENSIDAD
PET	TOMOGRAGIA DE EMISIÓN DE POSITRONES
RM	RESONANCIA NUCLEAR MAGNÉTICA
RX	RADIOGRAFÍA
STIR	INVERSIÓN RECUPERACIÓN SUPRESIÓN DE TIEMPO CORTO
TC	TOMOGRAGIA AXIAL COMPUTERIZADA
TCE	TRAUMATISMO CRANEO ENCEFÁLICO
TR	TIEMPO REPETICIÓN
UCI	UNIDAD CUIDADOS INTENSIVOS